

ARTÍCULO DE REVISIÓN

Patogenia, cuadro clínico y diagnóstico imagenológico por resonancia magnética de las hernias discales

Pathogenia, clinical pattern, and imagenologic diagnosis through magnetic resonance of the disc herniations

MsC. Yoandra Aroche Lafargue, MsC. Laura María Pons Porrata, MsC. Andria De La Cruz De Oña y Dra. Idalia González Ferro

Hospital General Docente "Dr. Juan Bruno Zayas Alfonso", Santiago de Cuba, Cuba.

RESUMEN

Las hernias discales constituyen un importante problema de salud que causa ausentismo laboral en personas laboralmente activas, de ahí que el costo generado por esta afección sea motivo de preocupación a escala mundial. La revisión bibliográfica acerca de su patogenia, cuadro clínico y diagnóstico imagenológico resulta de vital importancia para su prevención, diagnóstico y tratamiento oportunos. En el diagnóstico por imágenes, la resonancia magnética ha tenido un mayor impacto en el análisis de las afecciones de la columna vertebral, pues posibilita investigar las características del disco intervertebral. Tiene superioridad diagnóstica respecto a la tomografía axial computarizada y la mielografía, debido a que no utiliza radiaciones ionizantes, en tanto, se considera más sensible y específica para demostrar anomalías, lesiones, así como enfermedades de la columna que no pueden visualizarse o quedar ocultas con los otros métodos.

Palabras clave: hernia discal, patogenia, cuadro clínico, diagnóstico imagenológico, resonancia magnética.

ABSTRACT

Disc herniations constitute an important health problem causing absenteeism in active people, so that the cost generated by this disorder is reason of concern at world scale. The literature review on their pathogenia, clinical pattern and diagnostic imaging is of vital importance for its prevention, diagnosis and opportune treatment. In the diagnosis through images, the magnetic resonance has had a higher impact in the analysis of the spine disorders, because it facilitates to investigate the characteristics of the intervertebral disc. It has diagnostic advantage regarding the computerized axial tomography and myelography, because it uses no ionizing radiations, also, it is considered more sensitive and specific to demonstrate anomalies, lesions, as well as spine diseases which cannot be visualized or may be hidden with the other methods.

Key words: disc herniations, pathogenia, clinical pattern, diagnostic imaging, magnetic resonance.

INTRODUCCIÓN

La columna vertebral está formada por huesos individuales llamados vértebras, las cuales se disponen por toda la espalda hacia abajo y conectan el cráneo con la pelvis. Estos huesos protegen los nervios que salen del cerebro y bajan por la espalda para formar la médula espinal. Las raíces nerviosas son nervios grandes que se desprenden de la médula espinal y salen de la columna por cada vértebra, las cuales están separadas por almohadillas planas llamadas discos intervertebrales, que suministran amortiguamiento a la columna vertebral y espacio entre las vértebras. Cada disco tiene un centro llamado núcleo pulposos, integrado por un gel de mucoproteínas y polisacáridos. Este núcleo está rodeado por una capa exterior dura y fibrosa llamada anillo fibroso, formado por bandas concéntricas de fibras elásticas firmemente adheridas y orientadas en diversas direcciones con una inclinación de 30°, que se fijan firmemente a las plataformas superior e inferior de las vértebras suprayacentes e infrayacentes. Las fibras externas tienen mayor resistencia que las internas, debido a que en el borde de la plataforma se integran al tejido óseo del cuerpo vertebral.¹⁻³

El núcleo pulposos queda sellado dentro de un espacio cerrado y se manifiesta como una cámara hidráulica, cuyo contenido de agua al nacimiento es de 70-90 %, de manera tal que se deshidrata progresivamente con la edad. Sus dimensiones proporcionales son menores en la columna cervical y aumentan en la lumbar. Sus características anatómicas le permiten cumplir con funciones mecánicas específicas, tales como unión entre las 2 plataformas vertebrales por la inserción firme de las fibras del anillo que sujeta los cuerpos vertebrales durante los movimientos normales de la columna, la cual mantiene además, la alineación del conjunto auxiliado por el resto de ligamentos anteriores y posteriores; como cámara hidráulica por los desplazamientos que puede sufrir el núcleo pulposos y la elasticidad de las fibras del anillo que lo rodea le permite soportar esfuerzos de presión transmitidos sobre su eje y distribuir la carga con uniformidad en el cuerpo subyacente; puede reducir la carga sobre las articulaciones vertebrales suprayacentes e infrayacentes, lo que permite disminuir la fricción entre las superficies articulares.³

Estos discos se pueden dañar o romper a causa de un trauma o esfuerzo, lo cual provocaría compresión de los nervios raquídeos y ocasionaría dolor, entumecimiento o debilidad.^{1,2}

Ahora bien, el dolor de espalda es una de las principales causas de consulta médica en el mundo, fundamentalmente por una hernia lumbar. Los discos cervicales resultan afectados 8 % de las veces, mientras que los de la región torácica en su porción alta y media rara vez están comprometidos.

La primera causa de ausentismo laboral en personas laboralmente activas es el dolor lumbar. De ahí que el costo generado por esta afección sea motivo de preocupación a escala mundial. De los pacientes que sufren este problema, solo un pequeño número tendrá una discapacidad permanente o temporal.

Cada año, 5 % de la población sufrirá de dolor lumbar de intensidad variable. Se calcula que 90 % de los seres humanos será afectado, por lo menos una vez, de dolor lumbar. La resolución de 85 % de los casos es espontánea, y solo 1 % de ellos cursará con dolor crónico e incapacitante.⁴

ORIGEN DE LAS HERNIAS DISCALES

El estudio de las hernias discales data de muchos años, desde que en 1857, Virchow halló, durante una autopsia, una hernia traumática del núcleo pulposo de un disco intervertebral. Posteriormente, en 1864, Cotugno detalló el dolor lumbociático como entidad clínica, pero no es hasta 1911 que Goldwaith- Middleton describió la hernia discal como ente nosológico.

Luego, en 1922, Adson y Ott publicaron los primeros resultados del tratamiento quirúrgico de la hernia discal, y fue determinante la evidencia de la importancia clinicoquirúrgica en los resultados publicados por Mixter y Barr, en 1934, quienes concluyeron que la mayoría de los casos no eran condromas como se pensaba, sino una hernia del núcleo pulposo, reconocida como la causa más común de lumbalgia y cialgia, encontrada con mayor frecuencia en los hombres de 20-40 años de edad.⁵

Resulta importante señalar, que las características biológicas de la unidad funcional vertebral cambian con el tiempo. En la década de los 70, estudios en cadáveres muestran que se produjeron cambios degenerativos progresivos, pues el desgaste discal es el motor de los procesos degenerativos comunes a los humanos y, por tanto, una continuidad del proceso fisiológico. Se describen 3 etapas a saber: disfunción, inestabilidad y estabilización. En cada una de ellas se desarrollan afecciones específicas. Así, en la etapa de disfunción aparecerán las hernias del núcleo pulposo y en la de estabilización, producto de la hipertrofia de las articulares, ligamento amarillo, y otras, el canal estrecho, así como la escoliosis degenerativa.³

La ruptura del anillo fibroso va precedida de una fragmentación intradiscal, que es el mecanismo desencadenante. El deterioro estructural del disco comienza al principio de la vida adulta con deshidratación, fisuras intradiscales, fragmentación y posteriormente la ruptura del anillo desde las capas más internas hasta las externas. El resultado final es un desgarramiento completo del anillo, y en ocasiones, de la hernia del material discal. Durante esta etapa el paciente puede presentar algunos síntomas, pero como el interior del disco es poco inervado, el proceso de fragmentación y formación de fisuras es prácticamente asintomático. Cuando el anillo exterior, que es la porción inervada del disco resulta afectado, el dolor pasa a formar parte del problema. Al herniarse el disco, la presión recibida por el anillo se transfiere a la raíz nerviosa y, en la mayoría de los casos, esta situación provoca dolor radicular. En otras ocasiones, cuando el anillo se rompe por completo y el fragmento discal invade el canal raquídeo, la rigidez mejora pero el dolor radicular se intensifica; no obstante, el proceso de fragmentación, fisura y hernia no siempre va a cursar con dolor o radiculitis.^{3,6}

EPIDEMIOLOGÍA Y ETIOPATOGENIA

Mundialmente, en los pacientes menores de 45 años el origen de la lumbalgia suele ser discal o traumático, mientras que por encima de esta edad predominan las lesiones degenerativas discales o de las articulaciones interapofisiarias. La prevalencia de hernia discal está en el rango de 1-3 % de los dolores en la espalda.⁷

Los estudios epidemiológicos disponibles en la actualidad indican que, en los países industrializados, alrededor de 20 % de la población adulta padece alguna forma de dolor crónico.⁴

En los Estados Unidos de Norteamérica las estadísticas evidencian, que el dolor de espalda baja constituye 25 % de la incapacidad laboral, y causa pérdidas en un año de

1400 días por cada 1000 trabajadores. En Europa de 10-15 % de las enfermedades consultadas corresponden al dolor en la espalda baja y 25 % de estos pacientes tienen irradiación ciática.⁸

Asimismo, en Cuba, datos estadísticos relacionados con el dolor muestran una alta prevalencia y gran impacto individual, familiar, laboral, social y económico. En Santiago de Cuba, se observa que el sexo más afectado es el masculino, predomina entre los 40-50 años, y la región anatómica más afectada es la columna lumbar, preferentemente entre las vértebras lumbares 4 y 5, aunque también tiende a afectarse la primera vértebra sacra.⁹

Numerosos estudios señalan, que el sexo masculino es el más afectado por hernia discal. Su aparición es más frecuente en las tercera y cuarta décadas de la vida, debido a que en estas edades los individuos tienen mayor actividad laboral, están en plena capacidad física y se exponen a una mayor probabilidad de sufrir tensión y dolor en la columna vertebral, unido a los cambios fisiológicos y patológicos degenerativos, que comienzan en los discos intervertebrales a partir de los 30 años.¹⁰⁻¹²

Entre los factores de riesgo relacionados con la presencia de hernia discal en los diferentes segmentos de la columna vertebral sobresalen: obesidad, edad, oficio (trabajos con estancia prolongada de pie, personas que laboran en posiciones viciosas) y hábito de fumar.^{6,8}

Como es sabido, existen malos hábitos alimentarios que desencadenan cuadros de malnutrición, además de adicciones dañinas a la salud, entre ellas el tabaco, que cada día aumenta más su prevalencia en la población de ambos sexos. En relación con el hábito de fumar, en la bibliografía se señala que los trastornos espinales son mucho más frecuentes en los fumadores y, particularmente, los relacionados con la cirugía espinal. Parece existir igualmente una correlación entre el número de cajetillas de cigarrillos fumados por año y las molestias lumbares, lo que es más notorio por encima de los 50 años.

La detención del hábito de fumar ha producido mejorías en las radiculopatías, mientras que en los fumadores las exacerba.

Se señala que la reducción de la nutrición sanguínea produce una disminución en la oxigenación tisular, cuya tensión menguada lleva a la producción de lactatos e impide el metabolismo discal, lo que intensifica la actividad proteolítica pH dependiente y degradación de enzimas.¹³

LOCALIZACIÓN DE LAS HERNIAS DISCALES

La herniación del núcleo pulposo a través de una rotura del anillo fibroso es menos frecuente en la columna cervical que en la lumbar, en parte, debido a que la apófisis unciforme refuerza el disco contra las herniaciones posterolaterales.¹⁴

Múltiples estudios refieren que la hernia discal afecta con mayor frecuencia la columna lumbar, debido a la mayor exposición a microtraumas repetidos sobre este segmento vertebral, al realizar labores que demandan gran esfuerzo físico, así como la elevada frecuencia de caídas y traumas en la práctica de ejercicios que incrementan el padecimiento de esta afección.^{6,8,10}

La hernia discal cervical se produce con mayor frecuencia entre la cuarta, quinta y sexta vértebra cervical; es la más frecuente luego de las hernias de localización lumbar. La zona cervical es la más susceptible a fuerzas mecánicas incorrectas, pues tiene el peso de la cabeza y la musculatura; debe mantener la cabeza centrada sobre los hombros para evitar estas inadecuadas fuerzas mecánicas. Con el tiempo, las posturas y hábitos inadecuados contribuyen a la disfunción, que frecuentemente daña el disco.

Cualquier trauma en este segmento, puede desencadenar efectos mecánicos que terminan en rectificar la lordosis fisiológica a este nivel y herniar el disco. La lordosis cervical es una curvatura que ayuda a amortiguar las constantes fuerzas a las cuales es sometido el segmento. Normalmente estas fuerzas mecánicas son constantes y repetidas (esfuerzos, caídas, golpes, estar sentado durante largos periodos de tiempo), teniendo en cuenta que la posición de sentado transmite más del doble de la fuerza de compresión que estar de pie; todo ello favorece el desarrollo de esta afección.¹⁵

La poca frecuencia de la hernia dorsal se debe a la existencia de la caja torácica que le sirve de apoyo o férula y descarga parte de las fuerzas aplicables en los discos dorsales; además, raramente, se realizan esfuerzos con punto de apoyo en la región vertebral dorsal.¹⁶

Cabe destacar, que la incidencia de las operaciones de hernias discales dorsales es inferior a 2 %, pero en las series de autopsias las cifras son más elevadas (7-15 %); no obstante, con el advenimiento de la resonancia magnética se identifican cada vez con más frecuencia, pues 75 % se encuentra por debajo de D 8 y la mayoría entre D11-D12; sin embargo, la hernia discal es más peligrosa por la existencia a ese nivel de la médula espinal con un espacio mínimo para desplazarla durante la intervención quirúrgica.¹⁶⁻¹⁸

CUADRO CLÍNICO

La protrusión o salida del núcleo pulposo del disco que lo contiene provoca un conjunto de signos y síntomas en dependencia del segmento de la columna que se encuentre afectado.⁶

No todas las hernias discales son necesariamente sintomáticas, la presencia o ausencia de sintomatología depende del tamaño, la localización y la extensión del material discal herniado en relación con el conducto raquídeo, así como el compromiso o no de las raíces nerviosas.¹⁹

La sintomatología no necesariamente se relaciona con los resultados de la imagenología. Frecuentemente, en estudios realizados como complemento diagnóstico se observen alteraciones morfológicas importantes de la columna vertebral y de los discos intervertebrales, principalmente en la columna cervical, que han pasado inadvertidos por el paciente al cursar con mínimas molestias o por ser prácticamente asintomáticos. Por esta razón, es importante iniciar el estudio del paciente con una excelente anamnesis y exploración física, que permitan elaborar un diagnóstico presuntivo antes de pasar a la etapa de auxiliares de diagnóstico y no tener que adaptar este a las imágenes observadas.

Entre los síntomas de la hernia discal lumbar figuran: dolor que se extiende a los glúteos, las piernas y los pies (llamada ciática), puede acompañarse de cosquilleo o entumecimiento en las piernas o los pies y debilidad muscular.¹

La presentación clínica de los dolores lumbares difiere de un paciente a otro, a veces de manera muy clara, sea en la topografía, el horario, el modo de aparición, los datos encontrados al examen físico o las radiografías.

En la afectación de la región cervical, los pacientes refieren síntomas, tales como dolor en el cuello, los hombros, el antebrazo o la mano, hormigueo, presión, falta de sensibilidad en los dedos, y a veces, dolores de cabeza y mareos.^{1,15}

Los pacientes con afección en la región dorsal pueden referir otros síntomas, entre los cuales sobresalen: dolor en la espalda, hormigueos en el tronco, genitales o extremidades inferiores, falta de fuerza y alteraciones en el tacto en las extremidades inferiores, alteraciones al orinar o defecar, así como en la actividad sexual.¹⁶ Todos ellos debido a la afectación de la raíz nerviosa a nivel dorsal, con dolor radicular y a la afectación de la médula espinal con alteración desde las vías motoras y sensitivas hacia las extremidades inferiores.

CARACTERÍSTICAS DE LAS HERNIAS DISCALES

En numerosos estudios se refiere que las hernias más frecuentes son las posterolaterales o internas (Figura 1).

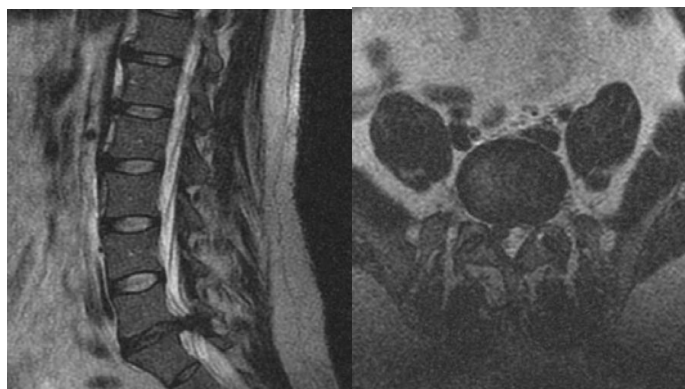


Fig 1. Paciente con hernia discal extruida L5-S1 posterolateral derecha

Algunos autores plantean la hipótesis de que hay un bajo número de hernias centrales, debido a que la pared posterior está tapizada por el ligamento vertebral común posterior y, por tanto, el material herniado se exteriorizará por la zona posterolateral. Otros piensan que esta hipótesis no es tan convincente como parece, puesto que si se disecciona un disco lumbar herniado se observa que las fibras del anillo siempre se rompen del núcleo hacia la periferia, en consecuencia, cabe pensar que el camino a seguir por el material herniado no dependerá de su choque con el ligamento vertebral común posterior, sino de la manera en que se rompan las fibras del anillo. Por ende, se debe estudiar otro mecanismo, por el cual las hernias tienden a salir posterolateralmente y no en otra localización. Este fenómeno, y el por qué de la formación de centro a periferia de una hernia, podrían explicarse por la geometría del cuerpo vertebral.^{10,19}

Por acción de la fuerza de gravedad en un disco degenerado, se producen fuerzas de compresión en el núcleo, las cuales romperán las fibras del anillo de adentro hacia afuera, pero al tener el cuerpo vertebral y el disco de una vértebra lumbar forma arriñonada, el camino de salida no se produce en una sola dirección sino en 2. Así, la

fuerza de gravedad a nivel lumbar se trasmite por la zona posterior para conseguir que el anillo se rompa de centro a periferia posterior, y que al tener el cuerpo forma arriñonada se formen 2 canales, los cuales desembocarán en los vértices posteriores del disco lumbar, que casualmente coinciden con la localización de salida de las hernias posterolaterales.^{4,6}

Las hernias discales mediales o centrales, posterolaterales y laterales son claramente demostradas en imágenes T1, debido al desplazamiento de la alta intensidad de señal de la grasa del espacio epidural o de los forámenes de conjunción. Este desplazamiento de la grasa epidural es un signo de especial importancia en la evaluación de estas hernias de pequeño tamaño;²⁰ por tanto, las hernias discales se clasifican según la dirección de desplazamiento del disco herniado, e independientemente de ello serán clasificadas teniendo en cuenta la cantidad de material discal herniado.

Como el anillo fibroso es un tercio más grueso en su pared anterior con respecto a la posterior, la flexión normal de la columna vertebral hacia delante provoca que el disco sufra más carga hacia la parte anterior, y al ser de consistencia gelatinosa el núcleo es comprimido hacia la pared posterior, entonces, la escasa frecuencia de las hernias discales anteriores, las cuales no tienen contacto con el canal medular independientemente del tamaño alcanzado, son generalmente asintomáticas y no representan importancia clínica relevante.

Por otra parte, las hernias intravertebrales (nódulos de Schmorl) son hallazgos frecuentes en la resonancia de la columna. Cuando aparecen en la primera y segunda décadas de la vida representan herniaciones discales a través de áreas debilitadas por canales vasculares o defectos de osificación de los platillos vertebrales, y después de la tercera década de la vida, a través de roturas del cartílago degenerado del platillo vertebral. Generalmente, estos nódulos tienen la misma señal que el núcleo pulposo en la resonancia, aunque puede haber cambios de la intensidad de señales en las lesiones fibrosas o calcificadas y tienen un margen hipointenso por la esclerosis marginal.

La hernia discal posterior es la única que puede ponerse en contacto con el canal medular, y producir en dependencia de su tamaño, así como de las lesiones óseas asociadas, estenosis del canal, radiculopatías, compresión medular y mielopatía secundaria.²¹

DIAGNÓSTICO IMAGENOLÓGICO POR RESONANCIA MAGNÉTICA. CLASIFICACIÓN DE LAS HERNIAS DISCALES

Son múltiples los estudios imagenológicos utilizados en el diagnóstico de la hernia discal. Entre ellos, los más empleados en los últimos años son: mielografía, tomografía axial computarizada y resonancia magnética.²²

Sin lugar a dudas, la resonancia magnética de imágenes ha tenido un mayor impacto en el diagnóstico de las afecciones de la columna vertebral, pues posibilita investigar las características del disco intervertebral. Tiene superioridad diagnóstica respecto a la tomografía axial computarizada y la mielografía, debido a que no utiliza radiaciones ionizantes; además, es la técnica diagnóstica considerada más sensible y específica en demostrar anomalías, lesiones, así como enfermedades de la columna que no pueden visualizarse o logran quedar ocultas con los otros métodos. Ante una posible compresión medular permite establecer el diagnóstico diferencial entre una hernia discal, un absceso y un tumor en etapa temprana, así como evaluar la anatomía

vertebral, los nervios comprimidos, pinzados e inflamados y los discos protuberantes o degenerados. Con su ayuda se puede planificar la cirugía de la columna y controlar los cambios evolutivos luego de la operación, tales como fibrosis e infecciones.²³

No obstante, presenta limitaciones en pacientes que no cooperan y realizan movimientos durante las diferentes secuencias, enfermos con claustrofobia, niños; artrodesis metálicas, implantes dentales, anastomosis ventriculares, prótesis valvulares y marcapasos cardiacos, todos ellos contraindican la realización del estudio y pueden provocar artefactos y distorsiones de las imágenes.²²

El diagnóstico de la hernia discal desde el punto de vista imagenológico, en un porcentaje bastante elevado de casos, es difícil y controversial, pues existen diferentes criterios de clasificación para esta entidad.

La protrusión se considera focal cuando el material herniado es menor de 25 % de la circunferencia discal, se puede observar como se extiende dentro del canal raquídeo o hacia las regiones posterior, anterior, foraminal, lateral, y el núcleo sobresale focalmente del margen vertebral. En la protrusión difusa el disco herniado sobresale circunferencialmente de forma concéntrica más allá del borde o límite de la plataforma vertebral, es mayor de 50 % la circunferencia del disco y generalmente menor de 3 mm el radio de extensión. En la extrusión el material discal herniado tiene una base estrecha en el disco de origen; el diámetro del disco herniado es mayor que la distancia entre los bordes de su base; se extiende a través de todas la capas del anillo y se observa como oblitera la grasa epidural. Si el material se desplaza en sentido craneal o caudal sin perder el contacto con su disco de origen, se denomina migración, y si pierde continuidad con el disco se denomina secuestrado o fragmento libre.²¹

De hecho, la resonancia es muy sensible en la detección de fragmentos discales libres. Cuando el fragmento penetra el ligamento longitudinal posterior y se localiza en el espacio epidural puede observarse una línea de baja intensidad de señal entre el fragmento secuestrado y el disco intervertebral (signo del doble fragmento). Tras la administración de contraste paramagnético puede observarse una captación periférica del fragmento libre en relación con el tejido de granulación por respuesta inflamatoria, y la porción central del fragmento discal permanece con una baja intensidad de señal, lo cual recuerda el signo del ojo de buey.²⁰

El reconocimiento de un fragmento libre es muy importante desde el punto de vista clínico, debido a que puede producir signos clínicos atípicos, contraindica la discectomía percutánea y requiere una cirugía más amplia cuando el fragmento ha emigrado lejos del disco de origen.

La protrusión focal, difusa y las extrusiones pueden condicionar un grado variable de afectación nerviosa y de estenosis del canal; además, logran contactar la raíz, comprimirla o desplazarla.

En tal sentido, la resonancia magnética es útil para evaluar la anatomía de las partes blandas de las estructuras espinales y la presencia de alteraciones, tales como compresión radicular, hipertrofia del ligamento amarillo y otras causas de lumbalgia, radiculopatía así como estenosis del canal en los diferentes segmentos espinales.

La estenosis de canal en la mayoría de los casos presentes en la edad adulta tiene un origen mixto, es decir, un estrechamiento congénito al que se sobreañaden otros

cambios como espondilosis, espondilolistesis, degeneración ligamentosa o combinación de todas ellas.

Normalmente, los ligamentos espinales se ven como finas líneas de muy baja señal en todas las secuencias. La ausencia de esta línea, es el signo más constante y confiable para sugerir rotura ligamentosa, así como los ligamentos longitudinal posterior y amarillo, donde la hipertrofia de este último es una de las afecciones más habituales asociada a estenosis del canal, aunque la calcificación u osificación de ambos constituye otra de las causas de esta afección y de radiculomielopatía compresiva.^{4,24}

La resonancia magnética permite conocer acerca de las dimensiones del conducto raquídeo, así como las posibles causas y consecuencias de la estenosis, teniendo en cuenta que una de sus principales causas son las hernias discales y entre sus consecuencias figuran: radiculopatías, compresión medular y mielopatía secundaria.²⁴

Cuando las hernias discales cervicales y dorsales causan compresión del cordón medular pueden observarse áreas de aumento de señal en secuencias T2, que representa edema en estado agudo y mielomalacia o gliosis en el caso de compresión medular crónica, las cuales se corresponden con mielopatía secundaria a las hernias (Figura 2).^{15,20}

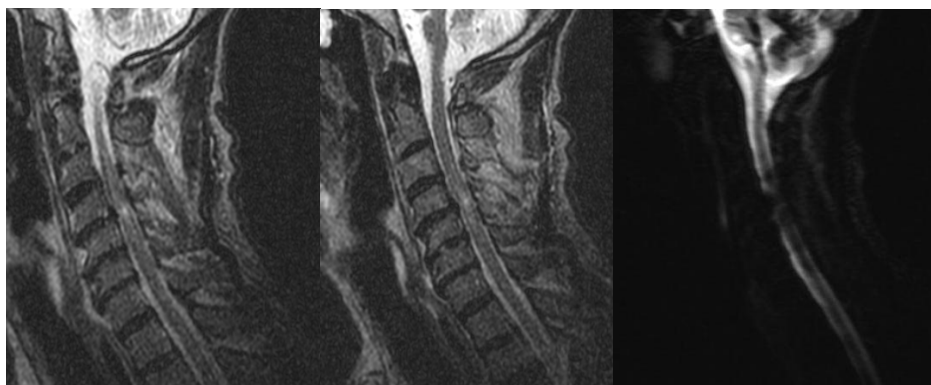

Fig 2. Paciente con protrusión discal C4-C5, con compresión medular y mielopatía secundaria

La protrusión del anillo estimula una reacción ósea de los márgenes vertebrales adyacentes que finalmente producen osteofitos. La degeneración simultánea de varios discos intervertebrales contiguos produce múltiples puentes óseos o cartilagosos, que primero estrechan los espacios epidural y subaracnoideo, luego comprimen la médula y causan mielopatías.¹⁴

Existen otros cambios resultantes de la degeneración del disco intervertebral desarrollados en las placas óseas limitantes, los cuales se observan y estudian mejor a través de la resonancia magnética.^{2,24} Estos cambios de señal fueron señalados por Modic, en 1988, y representan los distintos estados histológicos de la médula ósea subcondral.

Al respecto, han sido descritas 3 tipos de alteraciones óseas asociadas a la hernia discal: Modic I, II y III. El tipo I (T1) refleja la sustitución de la médula de la placa limitante por tejido fibroso vascular en respuesta a la lesión crónica. Estos cambios, ocasionalmente se confunden con una infección discal donde hay un aumento de señal anormal en las imágenes ponderadas en el tipo II (T2), en una configuración anormal.

Generalmente, en la discopatía grave del tipo I disminuye la señal discal, y ocasionalmente, se forman quistes dentro del disco degenerado, que pueden ser hiperintensos en las imágenes ponderadas en T2 e indistinguibles de una infección. Pueden demostrarse cambios con el uso de gadolinio. Histológicamente el tipo I se correlaciona con microfracturas y edemas en las plataformas vertebrales, además de tejido fibroso granulomatoso vascularizado. El tipo II representa la sustitución de la médula de la placa limitante por tejido graso degenerativo y desmineralización ósea del hueso esponjoso subcondral, estos cambios tienden a permanecer estables con el tiempo, y se observan hiperintensos en ambas secuencias (T1 y T2). La fase final, el tipo III, en caso de producirse, se correlaciona con la esclerosis ósea de las placas limitantes gravemente degeneradas, por lo que se produce regeneración con remodelación del hueso subcondral, así como manifestaciones hipointensas en ambas secuencias, también observadas en la tomografía axial y en la radiografía simple.

Estos cambios se convierten de un tipo a otro, lo que indica diferentes etapas de la misma afección. Se ha evidenciado una mejoría significativa de la sintomatología al evolucionar los cambios tipo I al II, lo cual se considera como una etapa de mayor estabilidad biomecánica, aunque la presencia de nuevos microtraumas sobre el disco intervertebral y la plataforma pueden causar la reconversión hacia los cambios tipo I.²⁵

No se ha determinado si estos cambios tienen algún significado pronóstico; sin embargo, es importante comprender que forman parte del proceso de envejecimiento fisiológico y no deben confundirse con tumores o infecciones.²⁶

A través de la resonancia magnética se pueden encontrar además, otros signos que orienten sobre la degeneración del disco intervertebral, entre ellos sobresalen: existencia de una disminución de la señal ponderada en T2 a nivel del mismo, disminución del espacio discal o intervertebral, presencia de osteofitos marginales en las placas limitantes de los cuerpos vertebrales, así como presencia de gas nitrógeno por degradación de proteoglicanos en el interior del disco, lo cual trae consigo el llamado fenómeno de vacío, visible último en la tomografía en forma de acumulaciones de baja densidad a este nivel.^{19,24}

CONCLUSIONES

Las hernias discales constituyen un importante problema de salud que causa ausentismo laboral en personas laboralmente activas, de ahí que el costo generado por esta afección sea motivo de preocupación a escala mundial. Su estudio se logra a través de la resonancia magnética, la cual constituye una modalidad de diagnóstico por imágenes que confiere una alta resolución y visión multiplanar. Es considerada una excelente herramienta imagenológica para el estudio de las hernias discales, lesiones de los tejidos blandos, la médula espinal, el disco intervertebral y el contenido del canal raquídeo, en busca de posibles cambios en cada una de estas localizaciones; todo ello proporciona un diagnóstico certero y un tratamiento oportuno favorecedor de la calidad de vida de los pacientes.

REFERENCIAS BIBLIOGRÁFICAS

1. Cleveland Clinic. Hernia discal/hernia de disco. [citado 22 May 2011]. Disponible en: <http://www.clevelandclinic.org/health/sHIC/html/s12768.asp>
2. Hernia discal. Medline Plus. 2010 [citado 22 May 2011]. Disponible en: <http://www.nlm.nih.gov/medlineplus/spanish/ency/article/000442.htm>

3. Dufoo Olvera M, Dufoo Villegas M, Preciado Salgado MA. Criterios de tratamiento de la hernia discal aislada y de hernias discales múltiples. Ortho-tips. 2005[citado 22 May 2011];1(2). Disponible en: http://www.sld.cu/galerias/pdf/sitios/rehabilitacion-doc/hernia_discal.pdf
4. Postigot R. Síndrome de dolor lumbar crónico. Rev Med Clin Condes. 2007; 18(3): 239-45.
5. Catugno D. Treatise on the nervus sciatica or nervous hip gout. London: Oxford University; 1775.
6. Gascó Esparza JJ. Hipótesis: Mecanismo de formación de una hernia discal. Explicación del mayor número de hernias lumbares posterolaterales que en otras localizaciones. 2007[citado 22 May 2011]. Disponible en: <http://www.efisioterapia.net/articulos/hipotesis-mecanismo-formacion-una-hernia-discal-explicacion-del-mayor-numero-hernias-lumba>
7. Haro H. The basic research of lumbar herniated disc. Clin Calcium. 2005; 15(3): 45-50.
8. Virtanen LM, Karppinen J, Taimela S, Ott J, Barral S, Kaikkonen K, et al. Occupational and genetic risk factors associated with intervertebral disc disease. Spine (Phila Pa 1976). 2007; 32(10): 1129-34.
9. Cuba. Ministerio de Salud Pública. Anuario Estadístico de Salud 2011. Dirección Nacional de Registros Médicos y Estadísticas de Salud. La Habana: MINSAP; 2012. [citado 8 Mar 2012]. Disponible en: <http://files.sld.cu/dne/files/2012/04/anuario-2011-e.pdf>
10. Hernández Padrón E, Dueñas Ros F. Caracterización por imaginología de la hernia discal lumbar en pacientes operados. Medisur. 2009[citado 23 Jul 2011];7(3). Disponible en: http://scielo.sld.cu/scielo.php?pid=S1727-897X2009000300002&script=sci_arttext
11. Nakagawa H, Kamimura M, Uchiyama S, Takahara K, Itsubo T, Miyasaka T. Microendoscopic discectomy (MED) for lumbar disk prolapse. J Clin Neurosci. 2003; 10(2): 231-5.
12. Pérez Cruet MJ, Foley KT, Isaacs RE, Rice Wyllie L, Wellington R, Smith MM, et al. Microendoscopic lumbar discectomy: technical note. Neurosurgery. 2002; 51(5 Suppl): S129-36.
13. Krivoy A, Krivoy J y Krivoy M. El fumar y la columna vertebral quirúrgica. Gac Méd Caracas. 2005 [citado 12 May 2011]; 113(2). Disponible en: http://www.scielo.org.ve/scielo.php?pid=S0367-47622005000200006&script=sci_arttext
14. Haughton VM, Daniels DI, Czervionke LF, Williams AL, Rand SD. La columna cervical. En: Stark DD, Bradley WG. Resonancia magnética. 3 ed. Madrid: Harcourt. p. 1847-9.

15. Mora J. Hernia discal cervical. [citado 13 Abr 2011]. Disponible en: http://www.quiropRACTICAJerez.com/hernia_discal-hernia_cervical.php
16. Hernia discal dorsal. [citado 16 Abr 2011]. Disponible en: <http://www.institutchiaribcn.com/es/la-hernia-discal-dorsal>
17. Jacobs DS, Smith AS. Enfermedades degenerativas de la columna. En: Haaga JR, Lanzieri CF. Tomografía computarizada y resonancia magnética. Madrid: Mosby/Doyma. p. 586-621.
18. Hernia discal torácica o dorsal. [citado 16 Abr 2011]. Disponible en: <http://herniadiscal.net/meduelelaespalda/herniadiscaltoracica.htm>
19. Quiroz Moreno R, Lezama Suárez G, Gómez Jiménez C. Alteraciones discales de columna lumbar identificadas por resonancia magnética en trabajadores asintomáticos. Rev Med Inst Mex Seguro Soc. 2008; 46(2): 185-90.
20. ¿Qué es la resonancia magnética de la columna vertebral? [citado 16 Abr 2011]. Disponible en: <http://www.radioimagenes.com/site/index.php/servicios/resonancia-magnetica/resonancia-magnetica-de-la-columna-vertebral>
21. Rodríguez Arteaga JG. Hallazgos por resonancia magnética en pacientes con lumbalgia. Instituto diagnóstico de Barquisimeto [citado 26 Ago 2011]. Disponible en: http://biblioteca.universia.net/html_bura/ficha/params/title/hallazgos-resonancia-magnetica-pacientes-lumbalgia-instituto-diagnostico-barquisimeto/id/49438594.html
22. El desarrollo de la resonancia magnética. Un tipo diferente de resonancia. [citado 26 Ago 2011]. Disponible en: http://www7.nationalacademies.org/spanishbeyonddiscovery/bio_007590-03.html
23. Saxler G, Krämer J, Barden B, Kurt A, Pfortner J, Bernsmann K. The long-term clinical sequelae of incidental durotomy in lumbar disc surgery 2006; Spine (Phila Pa 1976). 2005; 30(20): 2298-302.
24. Osborn AG. Neurorradiología diagnóstica. Madrid: Mosby-Doyma; 1996. p. 835-54.
25. Ross J, Masaryk T, Modic M. La columna lumbar. En: Stark DD, Bradley WG. Resonancia magnética. 3 ed. Madrid: Harcourt; 2000. p. 1885-91.
26. Kuisma M, Karppinen J, Haapea M, Lammentausta E, Niinimäki J, Tervonen O. Modic changes in vertebral endplates: comparison of MR imaging and multislice CT. Skeletal Radiol. 2009; 38(2): 141-7.

Recibido: 16 de mayo de 2012.

Aprobado: 20 de octubre de 2012.

Yoandra Aroche Lafargue. Hospital General Docente "Dr. Juan Bruno Zayas Alfonso", avenida Cebreco, km 1½, reparto Pastorita, Santiago de Cuba, Cuba. Correo electrónico: yoandra.aroche@medired.scu.sld.cu