

## ACTUALIZACIÓN TERAPÉUTICA

### **Técnicas quirúrgicas estéticas en pacientes con defectos faciales por carcinoma basocelular**

### **Cosmetic surgical techniques in patients with facial defects due to basal cell carcinoma**

**Dr. José Jardón Caballero y Dr. Otto Alemán Miranda**

Facultad de Estomatología, Universidad de Ciencias Médicas, Santiago de Cuba, Cuba.

#### **RESUMEN**

Uno de los agentes causales de las alteraciones de las estructuras y partes externas de la cara y el cuero cabelludo es el carcinoma basal o basocelular. Al respecto, los cirujanos maxilofaciales son capaces de reparar y reconstruir aquellas áreas del complejo bucomaxilofacial que se encuentren deformadas o que se han perdido parcial o totalmente; así, en este artículo se describen e ilustran algunas técnicas reparadoras de los defectos quirúrgicos por carcinoma basal, entre ellas: el colgajo bilobulado, el colgajo nasogeniano y una modificación del colgajo de Mustardé, con las cuales se observaron buenos resultados estéticos y funcionales, teniendo en cuenta la localización y extensión de las lesiones.

**Palabras clave:** colgajos, carcinoma basal, defectos quirúrgicos.

#### **ABSTRACT**

One of the causative agents of the disorders of structures and external parts of the face and scalp is the basal carcinoma or basal cell carcinoma. In this respect, maxillofacial surgeons are able to repair and reconstruct those areas of the oral maxillofacial complex that are deformed or that have been partially or totally lost; this way, in this work some reparative techniques of the surgical defects due to basal carcinoma are described and illustrated, among them: bilobed flap, nasogenien flap and a modification of the Mustardé flap, with which good cosmetic and functional results were observed, taking into account the localization and extension of the injuries.

**Key words:** flaps, basal carcinoma, surgical defects.

#### **INTRODUCCIÓN**

Los cirujanos maxilofaciales se caracterizan por su capacidad de modificar las formas, con la finalidad de reparar y reconstruir aquellas estructuras y partes externas del complejo bucomaxilofacial que, por cualquier causa, se encuentren deformadas o se han perdido parcial o totalmente.

Un agente causal de dichas alteraciones es el carcinoma basal o basocelular (CB), que se genera fundamentalmente en la piel expuesta de la cara y el cuero cabelludo. Internacionalmente se ha demostrado su predominio en los sujetos de piel blanco-rosada, aunque en una investigación realizada en el Hospital Provincial Docente Clinicoquirúrgico "Saturnino Lora Torres" de Santiago de Cuba se obtuvo un mayor número de pacientes mestizos (54,1 %) con neoplasias malignas del complejo bucomaxilofacial y el diagnóstico definitivo que más se evidenció fue el de carcinoma basocelular, con 44,4 % de los casos diagnosticados. Esto se debe a que en Cuba, y fundamentalmente la provincia de Santiago de Cuba, existen muchas mezclas de razas, por lo que prima el mestizaje sobre los blancos y los negros.

La aparición del CB está estrechamente asociada a la exposición prolongada a los rayos solares; este posee gran poder destructor local, lo que unido a su localización más frecuente en la cara, hacen que el diagnóstico y tratamiento (TTO) precoces sean importantes. No obstante, presenta un magnífico pronóstico debido a su evolución lenta y su incapacidad de metastizar. También se le denomina epiteloma basocelular o basolioma. Cabe señalar que es el tumor cutáneo maligno más frecuente y se presenta fundamentalmente a partir de la cuarta década de vida.<sup>1,2</sup>

En los pacientes con carcinomas basocelulares la cirugía continúa siendo una excelente opción, con la utilización de colgajos cutáneos para el cierre posresección del tumor. El desplazamiento y la reubicación de segmentos de piel siguiendo planos estéticos, permiten un cierre adecuado, con mínimas distorsiones y cicatrices, lo que otorga posibilidades terapéuticas muy convenientes para los afectados.

Igualmente es conocido que estas neoplasias traen consigo secuelas que afectan el aspecto funcional del organismo: sensibilidad, movilidad, visión, fonación, audición y olfato. Los resultados estéticos son alteraciones de la forma y, por tanto, del aspecto, que van unidos a trastornos psicológicos, puesto que a los individuos se les hace muy difícil, o imposible, incorporarse a la sociedad con estas mutilaciones -- por nombrarlas de algún modo --. Por ello es indispensable realizar la reconstrucción de cualquier defecto quirúrgico que se produzca, mediante disimiles técnicas; en consecuencia se evitarán efectos negativos de cualquier índole en los pacientes y sus familiares, a quienes se les devolverá un buen grado de bienestar y satisfacción.

Por lo expuesto anteriormente se realizó este artículo, en el cual se describen algunas técnicas reparadoras de defectos quirúrgicos por carcinoma basal y se ilustran los beneficios que se logran con dichas técnicas desde el punto de vista estético.

## **DESARROLLO**

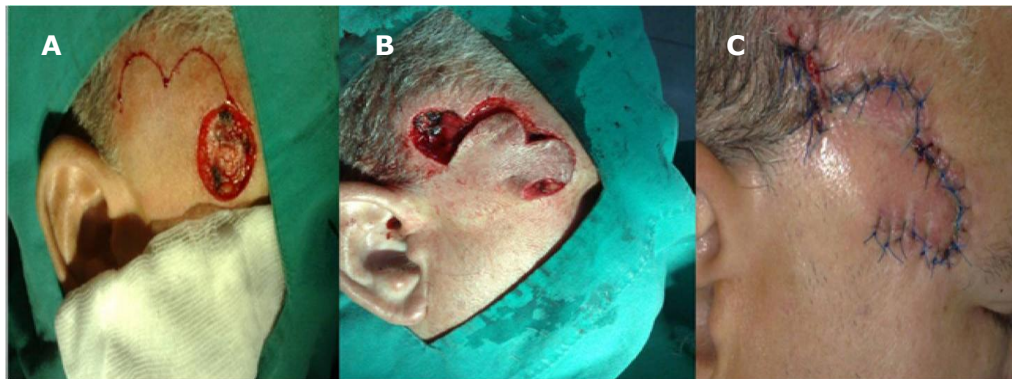
Se define como colgajo aquel trozo de piel que cubre un defecto más o menos cercano y que mantiene un pedículo vascular con su lecho primitivo, hasta que reciba vascularización desde su zona receptora. La irrigación sanguínea para un colgajo cutáneo aleatorio proviene de las arterias músculo-cutáneas cercanas a la base del colgajo.

Los colgajos cutáneos aleatorios se usan frecuentemente en la reconstrucción facial y, dependiendo de su extensión y tracción, pueden ser rotados, transpuestos, de avance o por tunelización. Por tanto, para la "supervivencia" de dichos colgajos es importante considerar el aporte neurovascular y sus variaciones en los segmentos dérmicos.<sup>3</sup>

### Colgajo bilobulado en la región temporal derecha

El colgajo bilobulado es un colgajo de doble transposición con un componente de rotación constituido por 2 lóbulos que comparten un pedículo vascular único. Cada lóbulo pivota alrededor de un punto de rotación situado en su base, el cual es susceptible de desarrollar una deformidad en bisagra u "oreja de perro". La primera indicación de este colgajo es la reconstrucción de defectos circulares u ovalados. Representa una opción reconstructiva útil en las regiones frontal, nasal, auricular, mandibular, temporal, en el mentón, las falanges, y en combinaciones, particularmente en defectos grandes; los vectores del colgajo se orientan de modo que no traccionen la piel palpebral. El colgajo bilobulado es una buena opción en la reconstrucción de múltiples defectos, pues permite realizar una cirugía ambulatoria, bajo anestesia local, presenta poca morbilidad y el resultado es estéticamente superior al de un injerto de espesor total.<sup>4,5</sup>

A continuación se muestra el uso de este colgajo en un paciente que sobrepasa la cuarta década de vida, quien presentaba un CB en la región fronto-temporal derecha; primero se extirpó la lesión, luego se confeccionó el colgajo y después se reposicionó este (figura 1).



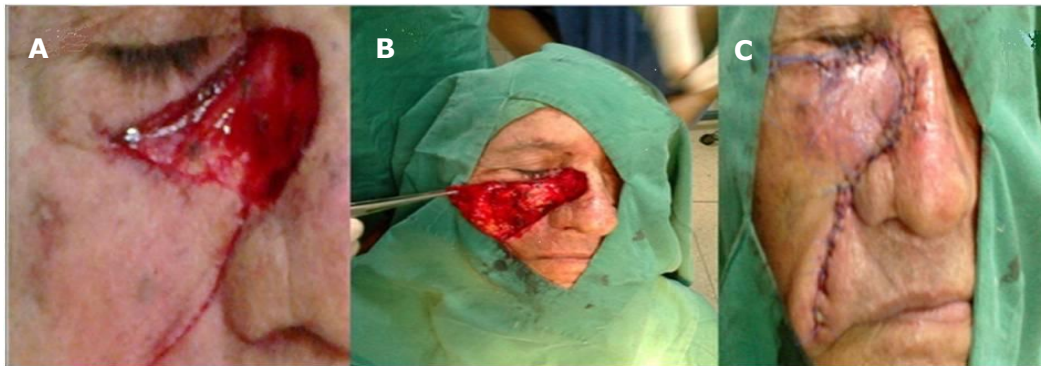**Fig. 1.** Colgajo bilobulado en la región temporal derecha: A) confección, B) reposición y C) cierre

### Colgajo de avance nasogeniano derecho

Los defectos nasales pueden afectar a la cobertura cutánea (piel y tejido celular subcutáneo), a la musculatura, a la estructura osteocartilaginosa o a la mucosa.<sup>6</sup>

La movilidad de la piel en esta zona aumenta con la edad, por lo que en pacientes mayores los pequeños defectos podrán ser fácilmente subsanados mediante la sutura directa o con colgajos locales. En este caso el movimiento de la piel se produce en una sola dirección. El tejido local se desplaza o avanza, sin girar o rotar sobre algún punto. Una de las ventajas es la mínima distorsión de estructuras vecinas. Este es un colgajo de avance y suele utilizarse en áreas con laxitud adecuada de tejido; según la experiencia de los autores de este artículo, los pacientes presentan buen cierre con excelente resultado clínico.

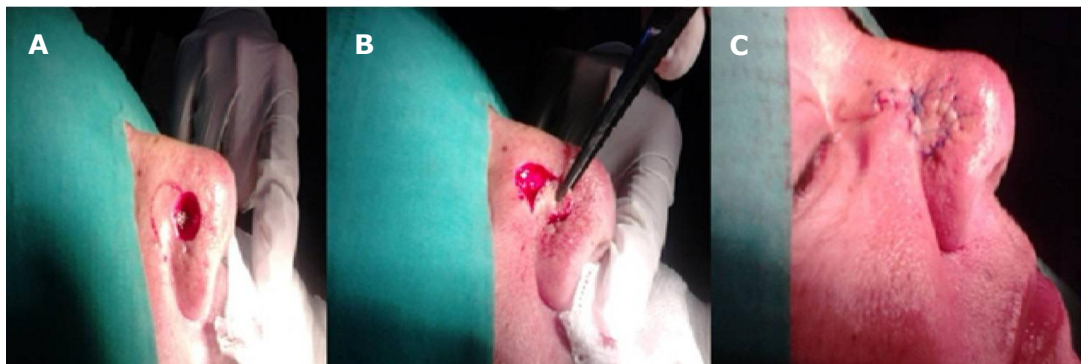En la figura 2 se observa el uso de este colgajo en un paciente que sobrepasa la quinta década de vida, con un CB en la región nasogeniana derecha; primero se extirpó la lesión, luego se confeccionó el colgajo y después fue reposicionado.



**Fig. 2.** Colgajo de avance nasogeniano en el lado derecho: A) confección, B) reposición y C) cierre

### **Colgajo de rotación nasogeniano derecho**

En este caso específico el colgajo solo se rota para cerrar el defecto quirúrgico sin necesidad de avanzarlo. Se muestra su realización en una paciente con un CB en la región nasal derecha; primero se extirpó la lesión, luego se confecciona el colgajo y después se reposicionó este (figura 3).



**Fig. 3.** Colgajo de rotación nasogeniano en el lado derecho: A) confección, B) reposición y C) cierre

### **Colgajo de avance y rotación de Mustardé**

La reconstrucción del párpado inferior es un problema muy común en cirugía maxilofacial, puesto que una gran variedad de tumores aparecen en dicha localización. El tumor maligno más frecuente del párpado inferior es el carcinoma basocelular.<sup>6</sup>

Por otra parte, es más peligrosa la falta de tejido del párpado superior que del inferior, porque fácilmente provocará la exposición de la córnea durante el sueño y las ulceraciones de esta. Es más, incluso, si fuera necesario, para su reconstrucción se puede recurrir a tomar el tejido del párpado inferior mediante la realización de un colgajo de rotación en cuña, cuya anchura puede alcanzar hasta un cuarto de su dimensión horizontal.

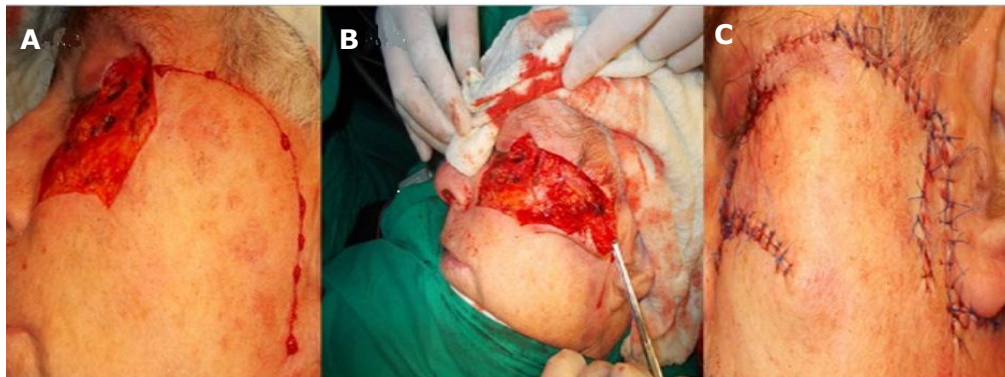
El colgajo de Mustardé es de avance y rotación de mejilla, y permite reconstruir estéticamente el párpado inferior reseñado por un cáncer, cubierto en su parte interna por un injerto compuesto condró-mucoso del tabique nasal.<sup>7</sup>

Cuando el tumor alcanza el borde palpebral o se encuentra adherido al tarso, se requiere la resección del párpado en su espesor total. La reconstrucción de los defectos palpebrales de espesor total precisa de una capa cutánea externa y una capa mucosa interna. La técnica quirúrgica empleada para reconstruir el defecto palpebral resultante a la exéresis de un tumor con márgenes oncológicos adecuados, depende fundamentalmente del tamaño y el espesor de la pérdida de sustancia.

Más adelante se muestra el uso de este colgajo en un paciente que sobrepasa la sexta década de vida, quien padeció un CB en la región orbitaria derecha; primero se extirpó la lesión, luego se confeccionó el colgajo y después se reposicionó (figura 4).

Este paciente presentaba ectropión y está demostrado que las alteraciones más frecuentes de la región orbitaria afectan los bordes palpebrales y son provocadas por retracciones cicatriciales, lesiones neuromusculares o pérdidas de sustancia. El ectropión consiste en la caída hacia afuera y abajo del párpado inferior o en la retracción hacia arriba y la eversión del borde del párpado superior. Esto ocasiona la pérdida de contacto de estos con el globo ocular, la exposición de la conjuntiva y de la córnea (que puede causar lesiones corneales), así como alteraciones en el drenaje normal del líquido lacrimal (que provocaría un lagrimeo constante o epífora).

Como la lesión se extirpó con un margen de seguridad, abarcó todo el párpado inferior y parte del superior. Para la reconstrucción del párpado superior en este caso se empleó la rotación superior de un colgajo del párpado inferior completo del pedículo externo, seguido de la reconstrucción inmediata del párpado inferior mediante un colgajo de rotación de la mejilla, como en el de Mustardé, pero sin necesidad de aplicar ningún injerto condró-mucoso del tabique nasal.



**Fig. 4.** Colgajo de Mustardé: A) confección, B) reposición y C) cierre

## **VENTAJAS DE LOS COLGAJOS**

Según Gutiérrez *et al*,<sup>3</sup> está demostrado que en el complejo maxilofacial se pueden elaborar colgajos cutáneos con excelente vascularización y estética, con cualidades muy similares a las de la piel de las zonas con defectos, y con muy buena evolución. En este trabajo se coincidió con tales planteamientos.

Diferentes investigadores, como Fidalgo Rodríguez,<sup>4</sup> Fernández-Antón Martínez y Suárez Fernández,<sup>5</sup> y Mustardé *et al*,<sup>7</sup> han demostrado que la forma y biomecánica de la piel poseen un papel preponderante en el diseño, el planeamiento y la viabilidad del colgajo al aplicar las disímiles técnicas quirúrgicas.

La mayoría de los autores coinciden en que se debe tratar, por todos los medios, de ubicar la cicatriz que pueda aparecer en un área de poca visibilidad, utilizando como referencia las unidades y subunidades estéticas de la cara, y teniendo en cuenta las líneas de Langer. Tal como plantea Santana Garay,<sup>1</sup> todas las lesiones deben ser extirpadas con márgenes de seguridad.

El uso de anestesia local es una excelente alternativa para las extirpaciones tumorales y su reconstrucción. Los resultados funcionales, estéticos, psicológicos y sociales son buenos, según la localización y extensión de las lesiones. Asimismo, los pacientes necesitan ser ingresados porque los márgenes quirúrgicos deben ser planificados con tiempo y cuidadosamente.

A modo de conclusión puede referirse que el carcinoma basocelular trae afectaciones estéticas y psicosociales a los que lo padecen, por lo que los profesionales de la rama deben tener un pensamiento integrador sobre cómo solucionar los defectos que este deja en la mayoría de los afectados, mediante numerosas técnicas quirúrgicas y dándole valor tanto a la funcionalidad como a lo estético.

## REFERENCIAS BIBLIOGRÁFICAS

1. Santana Garay JC. Atlas de Patología del complejo bucal. 2 ed. La Habana: Editorial Ciencias Médicas; 2010. p. 315.
2. Cáncer de cabeza y cuello [citado 30 Dic 2015]. En: EcuRed. Disponible en: [https://www.ecured.cu/C%C3%A1ncer de cabeza y cuello#Generalidades del c.C3.A1ncer de cabeza y cuello](https://www.ecured.cu/C%C3%A1ncer%20de%20cabeza%20y%20cuello#Generalidades%20del%20c%C3%A1ncer%20de%20cabeza%20y%20cuello)
3. Gutiérrez M, Ulloa J, Ulloa P. Colgajos cutáneos en cirugía oncológica facial. Rev Otorrinolaringol Cir Cabeza Cuello. 2012 [citado 30 Dic 2015]; 72(1). Disponible en: [http://www.scielo.cl/scielo.php?pid=S0718-48162012000100007&script=sci\\_arttext](http://www.scielo.cl/scielo.php?pid=S0718-48162012000100007&script=sci_arttext)
4. Fidalgo Rodríguez FT. Reconstrucción del lóbulo auricular con colgajo bilobulado modificado. Cir Plást Iberolatinoam. 2012 [citado 30 Dic 2015]; 38(1). Disponible en: [http://scielo.isciii.es/scielo.php?script=sci\\_arttext&pid=S0376-78922012000100005](http://scielo.isciii.es/scielo.php?script=sci_arttext&pid=S0376-78922012000100005)
5. Fernández-Antón Martínez MC, Suárez Fernández R. El colgajo bilobulado: un colgajo típico modificado en localizaciones atípicas. Piel. 2013; 28(1): 50-5.
6. Arquero P. Tratamiento reparador y reconstructor de las secuelas de la patología quirúrgica facial. Madrid: SECPRE; 2013.
7. Mustardé JC, Rycroft B, Benito Mora X, Jornet Cases A. Cirugía reparadora y reconstructora de la región orbital. Barcelona: Toray; 1982.

Recibido: 18 de agosto de 2016.  
Aprobado: 2 de diciembre de 2016.

*José Jardón Caballero.* Facultad de Estomatología, calle Sánchez Hechavarría, esquina Plácido s/n, Santiago de Cuba, Cuba. Correo electrónico: [jardon@medired.scu.sld.cu](mailto:jardon@medired.scu.sld.cu)