

Teratoma mediastinal grande asociado a derrame pleuropericárdico severo por perforación de ambas estructuras

Large mediastinal teratoma associated with severe pleural pericardial stroke due to perforation of both structures

Dr. Carlos Manuel Angulo Elers,¹ Dra. Sorangel Bolaños Vaillant¹ y Dr. Emilio Urgellés Angulo¹¹

¹ Hospital Provincial Docente Clínicoquirúrgico "Saturnino Lora Torres", Universidad de Ciencias Médicas, Santiago de Cuba, Cuba.

¹¹ Policlínico Universitario "Ernesto Guevara de la Serna", Santiago de Cuba, Cuba.

RESUMEN

Se presenta el caso clínico de un paciente de 21 años de edad, quien ingresa en el Servicio de Cardiología del Hospital Provincial Docente Clínicoquirúrgico "Saturnino Lora Torres" por presentar pericarditis aguda de evolución tórpida. Al realizarle la tomografía axial computarizada del mediastino se diagnosticó un teratoma asociado a derrame pleuropericárdico severo por ruptura de ambas estructuras. Fue intervenido con circulación extracorpórea y se confirmó el diagnóstico histológico.

Palabras clave: teratoma mediastinal, perforación pleuropericárdica, taponamiento cardíaco, derrame pleuropericárdico severo, atención secundaria de salud.

ABSTRACT

The case report of a 21 years patient is presented who is admitted in the Cardiology Service of "Saturnino Lora Torres" Teaching Clinical Surgical Provincial Hospital due to acute pericarditis of torpid course. When the computerized axial tomography of the mediastinal cavity was carried out, a teratoma associated with severe pleural pericardial stroke due to rupture of both structures was diagnosed. He was treated with extracorporeal circulation and the histologic diagnosis was confirmed.

Key words: mediastinal teratoma, pleural pericardial perforation, pericardial tamponade, severe pleural pericardial stroke, secondary health care.

INTRODUCCIÓN

El teratoma maduro es uno de los tumores de células germinales que ocurren con mayor frecuencia en el mediastino. En raras ocasiones y por determinados mecanismos son capaces de provocar ruptura, así como perforación de estructuras adyacentes, tales como pulmones, bronquios, pleura y pericardio.

Ahora bien, el mediastino es considerado una cavidad virtual en el centro del tórax, que se relaciona por ambos lados con las 2 cavidades pleurales, las estructuras óseas del estrecho torácico superior por arriba y el diafragma por debajo. El esternón lo limita por delante y la columna vertebral torácica por detrás. Este

angosto espacio anatómico contiene muchos órganos y estructuras vitales, entre los cuales figuran: corazón, grandes vasos, esófago, tráquea, timo, ganglios, nervios y tejidos derivados tanto del ectodermo como del mesénquima, que lo convierten en lugar y asiento de numerosos procesos patológicos.

De manera general este se divide en 3 compartimientos: anterosuperior, medio y posterior. En el primero se localizan el timo, cayado aórtico y sus ramas, venas del tronco braquiocefálico, tejidos linfático y areolar. El segundo contiene el corazón, pericardio, hilios pulmonares, ganglios traqueobronquiales, aorta ascendente y arco aórtico, vena cava, arteria y vena braquiocefálica; además, nervios frénicos, tráquea, bronquios principales, arteria y vena pulmonar. El tercero está conformado por la aorta descendente, esófago, conducto torácico, vena ácigos y hemiacigos, así como nódulos posteriores.

Cabe destacar que el desarrollo de las técnicas de imágenes no invasivas (ultrasonografía, ecocardiografía, tomografía axial computarizada, resonancia magnética) y las invasivas tradicionales (mediastinoscopia y biopsia) han favorecido el estudio del mediastino y de los procesos patológicos que lo involucran.

Entre las entidades patológicas más frecuentes del mediastino se encuentran: procesos inflamatorios agudos y crónicos (las mediastinitis, complicación no poco frecuente de la cirugía cardíaca), enfisema y hemorragias mediastinales (postraumática y otras), prolongación intratorácica del tiroides, persistencia tumoral del timo, aneurismas de la aorta y sus ramas, aneurismas y pseudoaneurismas cardíacos, granulomas sistémicos, hernias diafragmáticas, acalasia, divertículos y cáncer del esófago, meningocele, metástasis tumorales, así como quistes y tumores primarios.

Los tumores más frecuentes en el mediastino son el timoma, neoplasias de células germinales, endocrinas (bocio endotorácico, paratiroideo y carcinoide) y linfoma, entre otros.

En el mediastino anterosuperior se presentan con mayor periodicidad las neoplasias de células germinales, las cuales se producen por migración anormal de dichas células germinales primitivas durante la embriogénesis. Existen diferentes variedades histológicas entre las cuales se encuentran: teratoma, teratocarcinoma, seminoma o germinoma, coriocarcinoma y carcinoma embrionario. El teratoma es la más frecuente y representa la variedad benigna de los tumores de células germinales en 80,0 % de los pacientes. La mayoría de estos tumores son maduros, bien diferenciados y definidos, encapsulados y contienen áreas quísticas, sólidas o ambas, así como restos de tejido embrionario; sin embargo, rara vez se malignizan.

Cerca de la mitad de estas entidades son totalmente asintomáticas; en 50,0 % de los pacientes se manifiestan como un síndrome tumoral mediastinal y los restantes se identifican como síndromes sistémicos secundarios inespecíficos o trastornos inmunológicos secundarios. Los síntomas más relevantes son: disnea, ortopnea, dolor torácico, tos, fiebre, pérdida de peso, disfagia y hemoptisis, los cuales se deben a la compresión e invasión de estructuras adyacentes o infección secundaria.^{1,2}

En muchos pacientes el diagnóstico es casual. En algunos, al realizarle un estudio radiológico simple puede encontrarse una tumoración localizada en el mediastino; en otros, como en este estudio, los signos y síntomas presentes y algunos hallazgos encontrados en la radiografía de tórax posteroanterior (PA) y lateral, así como en el ecocardiograma conducen a la realización de una tomografía axial computarizada (TAC) multicorte del mediastino para la definición de dicho diagnóstico.

CASO CLINICO

Se describe el caso clínico de un paciente de 21 años de edad, mestizo, con antecedentes de relativa salud, quien ingresa en el Servicio de Cardiología del Hospital Provincial "Saturnino Lora Torres" de Santiago de Cuba con el diagnóstico de una presunta pericarditis aguda (fiebre, dolor torácico, roce pericárdico), pues 15 días antes comienza con dolor torácico intermitente de moderada intensidad, localizado en hemitorax izquierdo, de carácter punzante, que se intensificaba en el decúbito y mejoraba en posición de sentado, se irradiaba a la espalda acompañado de fiebre de 38 °C en picos; se aliviaba con antipiréticos habituales y remitía sin periodicidad fija, acompañado además de dificultad respiratoria. Al establecer el protocolo simple de estudio se encontraron algunas alteraciones que indujeron a pensar en otra posibilidad y al realizarse una TAC multicorte se encontró una tumoración grande en el mediastino anterior que resultó ser un teratoma.

- Examen físico

- Mucosas: húmedas y normocoloreadas
 - Tejido celular subcutáneo: no infiltrado
 - Examen respiratorio: abovedamiento discreto del hemitorax izquierdo con disminución de la expansión torácica; frecuencia respiratoria: 22 respiraciones/minuto, a la palpación se comprueba ligera distensión del hemitórax izquierdo y la disminución de la expansión, así como abolición de las vibraciones vocales.
 - Examen cardiovascular: latido del ápex no visible ni palpable, ruidos cardiacos rítmicos, de intensidad normal, no soplos; se ausculta roce pericárdico con predominio del componente sistólico. Frecuencia cardiaca: 105 latidos/minuto, no extratonos; tensión arterial: 110/60 mm de Hg.
- El resto del examen físico no mostró otros datos de interés.

- Exámenes complementarios

- Hemograma: hemoglobina 108 g/L; Leucocitos $8,6 \times 10^9$ P64 L34 Eo2
- Glucemia: 5,1 mmol/L
- Creatinina: 72 mmol/L
- Acido úrico: 291 mmol/L
- Bilirrubinas: directa: 2, indirecta: 4,71, total 6,71
- Transaminasa glutámico oxalacética (TGO): 16 u/L
- Transaminasa glutámico pirúvica (TGP): 16 u/L
- Proteínas totales: 59,7; albúmina: 34,6; Globulina: 25,1 g/L
- Test de la tuberculina negativo
- Serología VDRL y VIH: negativos

Electrocardiogramas: sin cambios sustanciales donde se evidencia ritmo sinusal con trastornos inespecíficos de la repolarización ventricular.

Rayos X de tórax PA/lateral: mediastino ligeramente ensanchado, derrame pericárdico y derrame pleural bilateral a predominio izquierdo con desplazamiento de los elementos del mediastino a la derecha (figura 1).

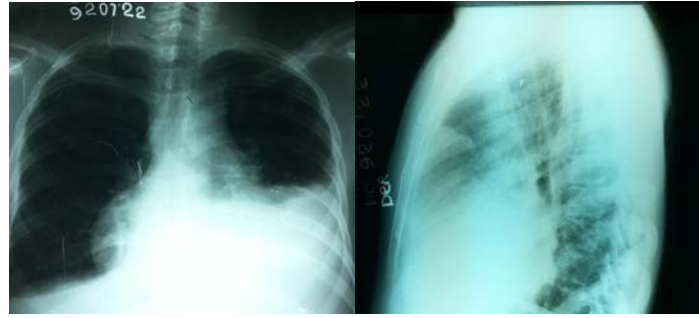


Fig 1. Derrame pericárdico (imagen de copa invertida) y derrame pleural bilateral a predominio izquierdo

Ecocardiograma bidimensional y ecografía Doppler color: en las ventanas paraesternal izquierda y apical de 4 cámaras, se observó un derrame pericárdico de gran cuantía que ocupaba todo el saco pericárdico sin signos ecocardiográficos de taponamiento (figura 2).

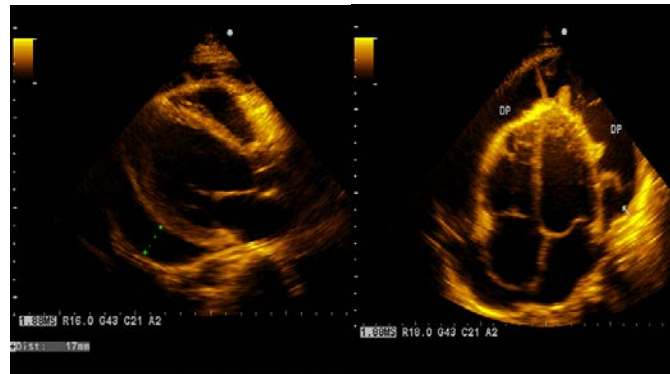


Fig 2. Derrame pericárdico de gran cuantía que ocupaba todo el pericardio con abundante fibrina.

La tomografía axial computarizada mostró la presencia de una masa tumoral de densidad variable, gran tamaño, bordes bien definidos con puntos de calcificación que ocupaba el compartimento anterosuperior del mediastino asociado a derrame pericárdico y pleural bilateral a predominio izquierdo de gran cuantía, que por sus características se trataba de un teratoma (figura 3).

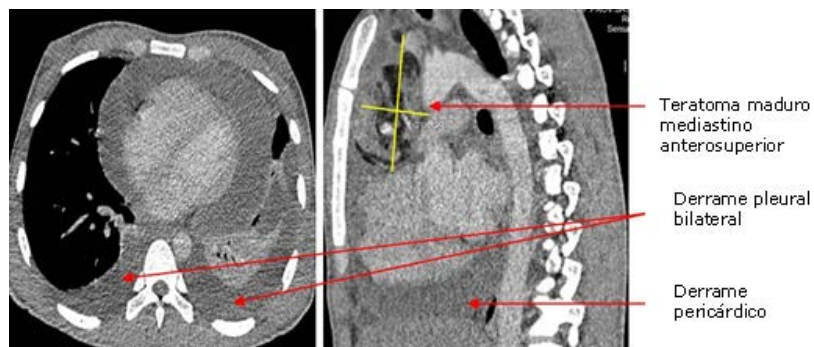


Fig 3. Teratoma maduro asociado a derrame pleuropericárdico de gran cuantía

En el informe operatorio cabe señalar lo referido por el cirujano, quien halló la presencia de marcado edema, inflamación, engrosamiento de la pleura y el pericardio que se encontraban muy adheridos al tumor, perforación de la hoja parietal del pericardio, así como la comunicación del saco pericárdico con la cavidad y el contenido del tumor.

Por otra parte, en el informe histopatológico de la pieza anatómica se describió como una masa de bordes definidos, superficie irregular con áreas de fibrosis y presencia de algunas nodulaciones que al corte eran de color gris amarillento con áreas cartilaginosas, mucoides y otras de aspecto epidérmico con estructuras pilosas y dilataciones quísticas con contenido sebáceo; por tanto, se diagnosticó como un teratoma maduro del mediastino.

COMENTARIOS

Como es sabido, los teratomas son los tumores de células germinales más frecuentes; habitualmente se localizan en el mediastino anterosuperior donde junto al timoma, los cánceres endocrinos, del mesenquima y en menor proporción los linfomas, constituyen los procesos neoplásicos que con mayor frecuencia invaden este compartimiento mediastinal.³

Su incidencia es relativamente baja y pueden presentarse a cualquier edad, aunque entre la segunda y la cuarta décadas de la vida se notifica el mayor número de casos.⁴ A pesar de que es conocido el origen embrionario de estas neoplasias, resulta interesante su asociación con síndromes de carácter hereditario que marcan un incremento en la incidencia de dichos tumores en la población, entre estos síndromes sobresalen: Klinefelter, trisomía B, Down y Marfán.

Es conocido también que aproximadamente 50,0 % de los casos una vez desarrollado el proceso neoplásico se mantienen libre de síntomas. En gran medida las manifestaciones clínicas comienzan a observarse cuando el tamaño del tumor es significativo y su masa ocupa más de las 2 terceras partes de un compartimiento mediastínico o se extiende a otro compartimiento; así está en condiciones de comprimir estructuras vecinas y producir un síndrome mediastinal o invadir estructuras adyacentes para dar origen a no solo la inflamación de las mismas, sino también a la ocurrencia de complicaciones poco frecuentes, tal es el caso de las perforaciones o ruptura de la pleura y el pericardio parietal, así como del consiguiente origen de derrames en estas cavidades (pleural y/o pericárdica) siendo esta una de las causas de derrame pleural o pericárdico y, aunque menos frecuente, la ruptura, perforación de los bronquios y del parénquima pulmonar.^{5,6}

Dichas complicaciones no son de relativa frecuencia y menos aun su asociación, como ocurrió en el paciente estudiado. El mecanismo por el cual se produce la perforación de la pleura o el pericardio y la ulterior aparición del derrame se cree que se debe al crecimiento por sí mismo del tumor, incremento de la presión del líquido en el teratoma quístico, proceso inflamatorio mecánico, efecto traumático tumoral, presencia de enzimas digestivas secretadas por la mucosa intestinal o tejido pancreático encontrado dentro del teratoma y debilitamiento en el sitio de la adherencia a la hoja parietal de pleura y pericardio que, unido a infecciones concurrentes y la presencia de abundantes macrófagos en el sitio de fricción, son el factor desencadenante de tal complicación.^{7,8}

Entre las manifestaciones clínicas más relevantes, que a su vez en la mayoría de los casos son sinónimo de crecimiento rápido e importante del tumor figuran: disnea, dolor torácico, tos, fiebre, pérdida de peso, síndrome de vena cava superior, disfagia, ortopnea y hemoptisis.

El derrame pleural y/o pericárdico de gran cuantía es poco frecuente y su presencia es, en gran medida, expresión de malignidad;⁸ sin embargo, en este paciente no sucedió así, puesto que se produjo la ruptura o perforación de la pleura y el pericardio por los mecanismos antes expuestos. De ahí la novedad y a la vez la

motivación para compartir el presente trabajo con la comunidad científica interesada en este tema.

Resulta importante señalar que el diagnóstico clínico de los tumores primarios del mediastino representa un verdadero desafío por su gran versatilidad y la heterogeneidad de sus manifestaciones clínicas, aunque gracias al desarrollo de las técnicas de imágenes no invasivas (TAC multicorte, resonancia magnética nuclear, ultrasonografía, ecocardiografía en sus diferentes variantes combinadas) y en ocasiones las técnicas invasivas (mediastinoscopia y biopsia por aspiración) se ha logrado un salto cualitativo en el enfoque y tratamiento de estos procesos patológicos.^{1,9}

El tratamiento del teratoma mediastinal consiste en la exéresis completa del tumor con fines curativos y tiene muy buenos resultados. La vía de acceso quirúrgico depende de las características de la neoplasia, tales como localización, tamaño, extensión, compresión, e invasión a estructuras adyacentes y de las condiciones del paciente, así como el nivel científico técnico del hospital.^{4,8,10}

Al respecto, la institución hospitalaria donde se realizó este estudio cuenta con un Servicio de Cardiología y Cirugía Cardiovascular, con cirujanos cardiovasculares y además cirujanos generales con experiencia en cirugía del tórax, por ello tanto la decisión de operar como la vía de acceso se colegian en discusión previa. En este paciente, por las características del tumor, se decidió la exéresis con circulación extracorpórea. Posterior a la cirugía, el afectado evolucionó favorablemente y sin complicaciones; egresó y se le mantuvo seguimiento, al mes, a los 3, a los 6 y al año, siendo dado de alta a partir de esta fecha. Al egreso se confirmó el diagnóstico histopatológico de teratoma maduro del mediastino.

Se pudo observar que los teratomas del mediastino anterior son entidades poco frecuentes que se presentan a cualquier edad, pero fundamentalmente entre la segunda y cuarta décadas de vida. Su incidencia relativa está alrededor de 11,0 %. Suelen cursar de modo asintomático en la mayoría de casos y en 50,0 % como hallazgo casual; la presencia de síntomas es sinónimo de crecimiento rápido e importante, así como el gran derrame en pleura y pericardio puede ser expresión de una de sus complicaciones poco frecuentes, la ruptura y perforación de estructuras vecinas.

REFERENCIAS BIBLIOGRÁFICAS

1. Mainieri Hidalgo JA, Rees Alpizar V, Gamboa González I, Mainieri Breedy M. Tumores de células germinales del mediastino. Experiencia con 29 pacientes. AMC. 2013; 55 (3):128-31.
2. Cheng GS, Varghese TK, Park DR. Mediastinal tumors and cysts. In: Broaddus VC, Mason RJ, Ernst JD. Murray and Nadel's Textbook of Respiratory Medicine. 6th ed. Philadelphia, PA: Elsevier Saunders; 2016. p. 83.
3. Rodríguez López-Calleja CA, Mayea Sánchez F, González Zayas A, López Marín L. Resección por toracoscopia del teratoma mediastinal. Rev Cubana Cir. 2015; [citado 8 Feb 2016]; 54 (1). Disponible en: http://scielo.sld.cu/scielo.php?script=sci_arttext&pid=S0034-74932015000100006
4. Salinas Cisneros G, Basadre Quiroz C, Carranza Gajardo E, Gallo Guerrero M, Montenegro Guerraud X. Tumor de mediastino anterior en un paciente varón de 28 años. Reporte de caso y revisión de la literatura. Rev Horiz Med. 2012; 12 (1): 48-54

5. Mccool FD. Diseases of the diaphragm, chest wall, pleura, and mediastinum. In: Goldman L, Schafer AI. Goldman's Cecil Medicine. 25th ed. Philadelphia, PA: Elsevier Saunders; 2016. p. 99.
6. Liu CH, Peng YJ, Wang HH, Cheng YL, Chen CW. Spontaneous rupture of a cystic mediastinal teratoma complicated by superior vena cava syndrome. *Ann Thorac Surg.* 2014; 97 (2):689–91
7. Miyazawa M, Yoshida K, Komatsu K, Kobayashi N, Haba Y. Mediastinal mature teratoma with rupture into pleural cavity due to blunt trauma. *Ann Thorac Surg.* 2012; 93 (3):990-2.
8. López Carranza M, Silva Rodríguez O, Carbajal Vásquez A. Teratoma gigante de mediastino anterior con taponamiento cardiaco. *Rev Med Hered.* 2012 [citado 9 Ene 2016]; 23 (3). Disponible en: http://www.scielo.org.pe/scielo.php?pid=S1018-130X2012000300010&script=sci_arttext
9. Serraj M, Lakranbi M, Ghalimi J, Ouadnoui Y, Smahi M. Mediastinal mature teratoma with complex rupture into the lung, bronchus and skin: a case report. *World Journal of Surgical Oncology* 2013 [citado 9 Ene 2016]; 11. Disponible en: <https://www.ncbi.nlm.nih.gov/pmc/articles/PMC3674925/pdf/1477-7819-11-125.pdf>
10. Fujita K, Hayashi K, Motoishi M, Sawai S, Terashima T, Mio T. Giant mature teratoma in the mediastinum presenting with rapid growth. *Oxf Med Case Rep.* 2016; 12: 309–12.

Recibido: 17 de agosto de 2016.

Aprobado: 15 de diciembre de 2016.

Carlos Manuel Angulo Elers. Hospital Provincial Docente Clínicoquirúrgico "Saturnino Lora Torres", avenida de los Libertadores s/n, entre calles 4ta y 6ta, reparto Sueño, Santiago de Cuba, Cuba. Correo electrónico: cmanguloe@ucilora.scu.sld.cu