

Hernia diafragmática aguda en un adolescente

Acute diaphragmatic hernia in an adolescent

**Dr. Erich Roberto Ramón Núñez, Dr. Hivo Saulo Guerrero Córdova y
Dr. Víctor Hugo Asquel Cadena**

Hospital del Instituto Ecuatoriano de Seguridad Social Básico, Latacunga, Cotopaxi, Ecuador.

RESUMEN

Se presenta el caso clínico de un paciente de 13 años de edad, quien ingresó en el Servicio de Cirugía del Hospital Básico de Latacunga, Ecuador, tras haber sido atropellado por un automóvil que le produjo traumatismos torácico y abdominal cerrados. Los estudios radiológicos confirmaron el diagnóstico de hernia diafragmática traumática izquierda. Durante la cirugía se encontró un defecto de 10 cm en el diafragma izquierdo, con el estómago, bazo y colon herniados en el tórax, para lo cual se efectuó reducción y frenorrafia. Dicho paciente evolucionó satisfactoriamente y egresó al quinto día. Se realizó seguimiento durante 6 meses y no presentó complicaciones.

Palabras clave: hernia diafragmática traumática, reducción, frenorrafia, Ecuador.

ABSTRACT

The case report of a 13 year-old patient is presented who was admitted in the Surgery Service of the Basic Hospital from Latacunga, Ecuador, after being runned over by an automobile that produced him closed thoracic and abdominal traumatismos. The radiological studies confirmed the diagnosis of left traumatic diaphragmatic hernia. During surgery a defect of 10 cm was found in the left diaphragm, with stomach, spleen and colon herniated in the thorax, for which reduction and frenorrafia were carried out. This patient had a satisfactory clinical course and was discharged on the fifth day. Follow-up was carried out during 6 months and there were no complications.

Key words: traumatic diaphragmatic hernia, reduction, phrenorrhaphia, Ecuador.

INTRODUCCIÓN

La primera comunicación sobre hernia diafragmática traumática (HDT) se le atribuye a Sennertus en 1541, como un hallazgo de autopsia, y en 1886 Riolfi realiza la primera reparación quirúrgica. Su incidencia oscila entre 0,08 y 8% en los traumatismos toracoabdominales cerrados. Constituye solo 0,4 % de las admisiones en centros especializados de atención al trauma en niños. La HDT puede ser consecuencia de traumatismos cerrados o penetrantes. En los primeros, aproximadamente 84 % de los pacientes tienen afectado el hemidiafragma izquierdo y 16 % el derecho; en los

segundos, 60 %. El diámetro promedio del defecto es de 7 a 10 cm de longitud en los traumatismos cerrados.¹⁻³

Con este trabajo se pretende notificar el primer niño operado por presentar hernia diafragmática izquierda secundaria a un trauma toracoabdominal cerrado en el Hospital Básico de Latacunga, Ecuador.

CASO CLÍNICO

Paciente de 13 años de edad, quien ingresó en la Sala de Emergencias del Hospital de Latacunga tras haber sido atropellado por un automóvil. Dicho paciente refiere dolor en hemitórax izquierdo y abdomen. Al examen físico presentó en la escala de Glasgow 15/15, murmullo vesicular normal, no estertores, frecuencia respiratoria de 34 por minutos, saturación de oxígeno de 92 % con 2 litros de este gas, ruidos cardiacos taquicárdicos, no soplo, frecuencia cardiaca de 133 latidos por minutos, tensión arterial de 105/60 mmhg. Escoriaciones tanto en la frente como en miembros superiores e inferiores. En la radiografía de tórax posteroanterior se observó elevación del hemidiafragma izquierdo y la ecografía abdominal fue normal.

Ingresó en el Servicio de Cirugía y se notó incremento de la frecuencia respiratoria a 40 por minutos. A la auscultación se encontró en el 1/3 inferior hemitórax izquierdo, murmullo vesicular abolido y ruidos hidroaéreos. Se realizó nueva radiografía de tórax (figura 1) y se indicó tomografía simple de esa región (figura 2), las cuales confirmaron el diagnóstico clínico de HDT izquierda.

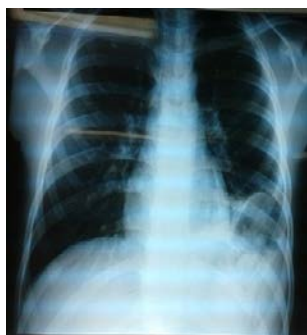

Fig.1 Imagen aérea en tórax

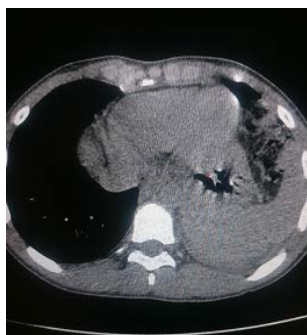

Fig.2 Presencia de bazo y colon en tórax

También se hizo laparotomía de urgencia y se encontró lesión en el hemidiafragma izquierdo de aproximadamente 10 cm de longitud (figura 3), con el estómago, bazo y colon herniado en el tórax. Se redujo el contenido herniado y se realizó frenorrafia con puntos separados, para lo cual se usó prolene 1; además, se hizo pleurostomía mínima baja izquierda.

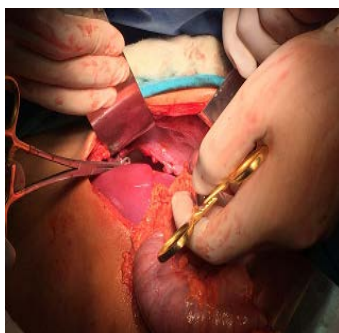


Fig.3 Lesión en diafragma izquierdo

El control radiológico posoperatorio mostró reexpansión pulmonar con sonda de pleurostomía en buena posición. El paciente evolucionó satisfactoriamente y al quinto día fue dado de alta del hospital. Después de 6 meses no ha presentado complicaciones.

COMENTARIOS

La HDT se considera excepcional en niños.⁴ Se han notificado algunas series de solo 13 pacientes en un periodo de 18 años. Asimismo, Serrano *et al*¹ refieren que Ramos y Brand *et al*, durante 30 y 18 años, respectivamente, no alcanzan a tener un volumen mayor de descripciones.

Ahora bien, para el diagnóstico de esta enfermedad se requiere un alto índice de sospecha, puesto que no siempre están presentes los signos físicos clásicos de herniación diafragmática izquierda descritos por Henry I. Bowditch en 1853. También se notifica que 70-80 % de las víctimas presentan inicialmente síntomas vagos, principalmente de tipo respiratorio, como ocurrió en el paciente de este caso clínico, quien llegó con muy pocos síntomas e incluso la ecografía fue normal y en la radiografía de tórax solo se encontraron signos sugestivos de este tipo de hernia. En otros casos predominan los síntomas de las lesiones asociadas, muchas veces graves. Aproximadamente 30 % de las hernias diafragmáticas traumáticas se presentan de forma tardía, en un tiempo que varía entre meses y 50 años.^{1,3,4}

En el caso presentado el defecto se encontró en el diafragma izquierdo y los órganos herniados eran el estómago, colon y bazo, lo cual concuerda con la bibliografía consultada.³

A pesar de los avances en los métodos de imágenes, la radiografía de tórax todavía es útil en el diagnóstico de HDT. En la bibliografía consultada se refiere que puede ser sugestiva de esta afección en 26-66 % de los casos.⁴ La visualización de la sonda nasogástrica en el hemitórax izquierdo es patognomónico de hernia diafragmática. La introducción de contraste a través de esta sonda aumenta la sensibilidad diagnóstica de la prueba en 50 %. La tomografía tiene una sensibilidad y especificidad de diagnóstico de 100 y 93 %, respectivamente. La ecografía está técnicamente limitada por el aire en el estómago, el espacio pleural, o demasiado tejido hipodérmico, como sucedió en este paciente. La resonancia magnética es excelente para visualizar el diafragma, pero no tiene rol en la atención inicial del afectado después del trauma.⁵ Para Hirano *et al*⁶ la elevación del diafragma debe ser considerada como un signo altamente sospechoso de lesión diafragmática, el cual se observó en la radiografía inicial de este paciente.

El tratamiento de la HDT es quirúrgico de urgencia. La laparotomía se considera la vía de elección, pues permite la completa exploración de la cavidad abdominal, el tratamiento de las lesiones asociadas, la reducción de las vísceras herniadas y la reparación del diafragma. La toracotomía se demanda cuando la hernia es crónica o en casos de lesiones pulmonares asociadas.¹⁻³ Se notifican resultados favorables con la laparoscopia. La mortalidad relacionada con las complicaciones oscila entre 36-48 %.^{5,6}

Se presentó el caso de un paciente con una hernia diafragmática traumática izquierda, quien tuvo una evolución satisfactoria después de su resolución quirúrgica.

REFERENCIAS BIBLIOGRÁFICAS

1. Serrano Ardila OJ, Zárate LA. Hernia diafragmática traumática en pediatría. MÉD UIS. 2011 [citado 8 Dic 2016]; 24(1). Disponible en: <http://revistas.uis.edu.co/index.php/revistamedicasuis/article/viewFile/2587/2909>
2. Parra M, Ortega J, Berríos R, De Ossó JT, Rinaldi S, Schiappacasse G. Hernia diafragmática complicada con rotura de víscera hueca dentro de la cavidad torácica. Rev Chil Cir. 2013 [citado 8 Dic 2016]; 65(4). Disponible en: http://www.scielo.cl/scielo.php?script=sci_arttext&pid=S0718-40262013000400010
3. Olivera Fajardo D, Estepa Pérez JL, Santana Pedraza T, Carillo Pérez M. Hernia diafragmática traumática. Presentación de un caso. Medisur. 2015 [citado 8 Dic 2016]; 13(6). Disponible en: <http://scielo.sld.cu/pdf/ms/v13n6/ms15613.pdf>
4. De La Torre CA, Miguel M, Vázquez J, Ramírez M, Barrena S, Hernández F, et al. Hernia diafragmática traumática: necesidad vital de un diagnóstico precoz. Cir Pediatr. 2011 [citado 8 Dic 2016]; 24. Disponible en: https://www.secipe.org/coldata/upload/revista/2011_24-1_3-7.pdf
5. Vargas Soto I. Hernia diafragmática post-traumática. Rev Med UCR. 2014; 8(1): 31-8.
6. Hirano ES, Gonçalves Silva V, Bortoto JB, De Oliveira Barros RH, Gomes Caserta NM, Pereira Fraga G. Plain chest radiographs for the diagnosis of post-traumatic diaphragmatic hernia. Rev Col Bras Cir. 2012 [citado 12 Dic 2016]; 39(4). Disponible en: http://www.scielo.br/scielo.php?pid=S0100-69912012000400007&script=sci_arttext&tIng=en

Recibido: 4 de junio de 2017.

Aprobado: 21 de agosto de 2017.

Erich Roberto Ramón Núñez. Hospital básico de Latacunga. Calle Quito S/N y Leopoldo Pino. Barrio Loreto. Latacunga. Cotopaxi. Ecuador.
Correo electrónico: ramonerich@yahoo.com