

Embarazo ectópico tubárico con feto vivo en una adulta joven

Ectopic tubal pregnancy with alive fetus in a young adult woman

Dr. Eliecer Prades Hung, Dra. Sucel Tamayo Leal y Dra. Edelma Ventura Graz

Hospital Ginecoobstétrico Docente "Tamara Bunke Bider", Universidad de Ciencias Médicas, Santiago de Cuba, Cuba.

RESUMEN

Se describe el caso clínico de una paciente de 21 años de edad quien acudió al Cuerpo de Guardia del Hospital Ginecoobstétrico Docente "Tamara Bunke Bider" de Santiago de Cuba por presentar dolor leve en bajo vientre y sangrado en forma de manchas luego de que le fuera realizado un legrado uterino por aspiración 8 días atrás. Se efectuó una ecografía ginecológica que mostró un embarazo ectópico tubárico de 11 semanas en el lado derecho, con el feto vivo, por lo cual se indicó laparotomía exploratoria de urgencia y salpingectomía parcial en la trompa derecha. La paciente evolucionó de manera satisfactoria.

Palabras clave: embarazo ectópico, embarazo tubario, salpingectomía, dolor abdominal, legrado por aspiración, maternidades.

ABSTRACT

The case report of a 21 years patient who went to the emergency room of "Tamara Bunke Bider" Teaching Gynecological-Obstetrics Hospital in Santiago de Cuba is described. She presented a slight pain in low stomach and bleeding in form of stains after a suction curettage 8 days earlier. A gynecological echography that showed an ectopic tubaric pregnancy of 11 weeks in the right side, with alive fetus was carried out, reason why an exploratory emergency laparotomy and partial salpingectomy in the right tube were indicated. The patient had a satisfactory clinical course.

Key words: ectopic pregnancy, tubal pregnancy, salpingectomy, abdominal pain, suction curettage, maternities.

INTRODUCCIÓN

El embarazo ectópico consiste en la implantación del embrión fuera de su lugar normal. El término "ectópico" proviene de la conjugación de *ectos*, que significa fuera, y *topos*, lugar, pero no es sinónimo de extrauterino, sino que es más abarcador, pues hay gestaciones intrauterinas, como la intersticial y la cervical, que son también ectópicas.

La anidación y el desarrollo del embrión fuera de su localización normal determinan siempre trastornos a corto o a largo plazo, con graves alteraciones de riesgo, a menudo, para la vida de la madre.¹

Las formas clínicas de presentación son muy variables y dependen de su localización y evolución. La ubicación tubárica es la más frecuente, con alrededor de 96 % de los casos, fundamentalmente en la trompa derecha, cuya afectación es casi el doble respecto a la izquierda. Las otras variedades son excepcionales.¹⁻⁴

En sus etapas iniciales el embarazo ectópico puede ser asintomático o suele parecer un embarazo normal. La triada clásica: amenorrea, dolor abdominal y masa pélvica se manifiesta en 60 % de las afectadas, la hemorragia vaginal escasa en 65 a 80 %, el dolor a la movilización uterina y una masa palpable en 50 %.⁴⁻⁶

Los síntomas sugestivos de la rotura de la gestación ectópica incluyen dolor abdominal grave o persistente o síntomas asociados a la pérdida de sangre (por ejemplo, sensación de desmayo o pérdida del conocimiento). La sincronización, el carácter y la gravedad del dolor abdominal varían, y no existe una tipología de dolor que sea patognomónica. La aparición puede ser brusca o lenta y el dolor, leve o intenso, continuo o intermitente, sordo o agudo, y generalmente no es del tipo cólico. La rotura tubárica suele estar asociada a la aparición brusca de dolor intenso, pero también puede existir rotura con dolor leve e intermitente, lo que representa una de las causas más importantes de abdomen agudo en ginecología y la principal causa de muerte materna en el primer trimestre del embarazo.⁷

CASO CLÍNICO

Se describe el caso de una paciente de 21 años de edad, con antecedentes obstétricos de embarazo, ningún parto y un aborto provocado, quien acudió al Cuerpo de Guardia del Hospital Ginecoobstétrico Docente "Tamara Bunke Bider" de Santiago de Cuba, por presentar dolor en bajo vientre de leve intensidad, sin irradiación, unido a sangrado vaginal en forma de manchas oscuras, luego de que le fuera realizado un legrado por aspiración (regulación menstrual) 8 días atrás.

Examen físico

- Mucosas: normocoloreadas y húmedas
 - Aparato cardiorrespiratorio: funcionamiento normal
 - Tensión arterial: 110/80 mmHg
 - Pulso: 70 pulsaciones por minuto
 - Frecuencia respiratoria: 20 respiraciones por minuto
- Exploración abdominal: Abdomen plano, depresible y doloroso a la palpación en la fosa ilíaca derecha, sin reacción peritoneal.
 - Tacto vaginal: Útero de tamaño normal, doloroso a la palpación en el anejo derecho. El guante quedó manchado de sangre oscura.

Exámenes complementarios de urgencia

- Ecografía ginecológica: Útero de tamaño normal, endometrio lineal, sin saco gestacional ni restos ovulares. En el anejo derecho se observó un saco gestacional, con embrión vivo de 11 semanas de desarrollo, longitud coronilla-rabadilla de 30 mm. No había líquido en el fondo del saco ni en la cavidad. Se observaba, además, una imagen quística de 40 mm, lateral al saco embrionario (figuras 1 y 2).

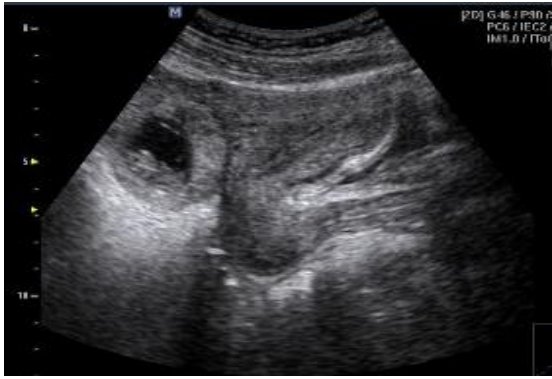

Fig. 1. Saco gestacional en el anejo derecho con embrión vivo en su interior

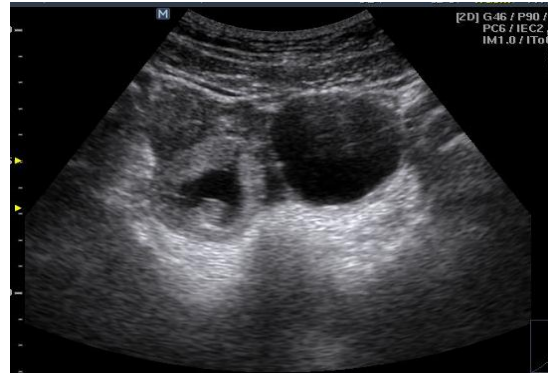

Fig. 2. Saco gestacional con embrión e imagen quística a la izquierda correspondiente al cuerpo amarillo del embarazo

- Hemograma: hemoglobina de 11,2 g/L; hematocrito de 0,37 L/L
- Laparotomía exploratoria: Se observaba útero de tamaño normal, trompa y ovario derechos adheridos al fondo del saco. La trompa derecha estaba aumentada de tamaño, de color azulado

Se realizó salpingectomía parcial en la trompa derecha.

Informe anatomopatológico

Se reciben 2 formaciones de tejido que corresponden a ovario de 3,5 x 3 cm quístico con cuerpo amarillo y trompa de Falopio dilatada y aumentada de tamaño, que medía 7 x 2 cm, al corte luz ocupada por placenta y embrión de 1,7 cm (figura 3).

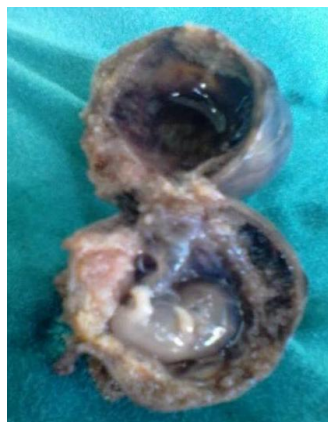


Fig. 3. Embrión con placenta asociado al quiste del cuerpo amarillo

COMENTARIOS

En la disminución de la mortalidad por embarazo ectópico desempeñan una función importante los cambios en el pensamiento médico (siempre se debe considerar la posible presencia de un embarazo ectópico) y el desarrollo de medios diagnósticos para la

atención de pacientes con presunto embarazo ectópico tubárico, como la ecografía transvaginal y las técnicas de detección de la fracción beta de la gonadotropina coriónica humana, que permiten la identificación de casos que antes pasaban inadvertidos.⁸

Asimismo se utiliza la ecografía por vía suprapúbica (abdominal), muy útil en los casos de embarazo ectópico roto, pues se puede visualizar la existencia de líquido libre en la cavidad; también para confirmar un embarazo intrauterino normal, aunque esta tiene como desventaja que se necesita preparación (vejiga llena) y que en pacientes obesas o cuando existen muchos gases en el abdomen, tiene poca resolución.

En este caso clínico el diagnóstico fue más fácil, pues con una ecografía ginecológica se logró visualizar el saco gestacional en el anejo derecho y la presencia de latidos cardíacos. Resulta importante aclarar que esto es posible en 7,4 a 10 % de las pacientes.^{6,9}

Al realizar la ecografía se debe ser cuidadoso, porque si existe un seudosaco gestacional puede confundirse con un embarazo normal. También es oportuno recordar que el saco verdadero por lo general es excéntrico y posee un doble anillo ecogénico: la decidua basal y la decidua parietal, y el seudosaco es de localización central, con paredes finas, sin contenido embrionario en su interior y solo presenta un contenido líquido de baja ecogenicidad (hematometra).

El embarazo ectópico trae unido, en la mayoría de los casos, un cuerpo amarillo, el cual se forma al expulsarse el óvulo y producirse una hemorragia en el interior de la cavidad folicular, pero desaparece en un período de 8 a 10 días si el óvulo no es fecundado;¹ si hay embarazo, persiste durante el primer trimestre. Por ello, al detectar una imagen quística anexial, hay que insistir y buscar un posible embarazo ectópico asociado, si no se observa un saco intrauterino; de ser necesario se debe realizar una ecografía transvaginal.

En este caso clínico el diagnóstico fue inequívoco con el empleo de la ecografía abdominal y no se requirió la ecografía transvaginal ni la aplicación de otros procedimientos invasivos, como la punción del fondo de saco de Douglas o la laparoscopia.

REFERENCIAS BIBLIOGRÁFICAS

1. Rigol Ricardo O, Santisteban Alba SR. Obstetricia y Ginecología. La Habana: Editorial Ciencias Médicas; 2014. p. 301-10.
2. Martínez Guadalupe AI, Mascaró Rivera YS, Méjico Mendoza SW, Mere del Castillo JF. Características epidemiológicas, clínicas y quirúrgicas de pacientes con embarazo ectópico en el Hospital Nacional Arzobispo Loayza. Rev Peru Ginecol Obstet. 2013 [citado 25 Nov 2017]; 59(3). p. 171-6. Disponible en: http://www.scielo.org.pe/scielo.php?script=sci_arttext&pid=S2304-51322013000300005
3. Miranda Ruiz O, Goyes Ortega R. Embarazo ectópico abdominal: caso reportado en Ambato (Ecuador). Horiz Med. 2015 [citado 25 Nov 2017]; 15(3): 74-7. Disponible en: http://www.scielo.org.pe/scielo.php?script=sci_arttext&pid=S1727-558X2015000300014

4. Kirk E, Bottomley C, Bourne T. Diagnosing ectopic pregnancy and current concepts in the management of pregnancy of unknown location. Hum Reprod Update. 2014; 20(2): 250-61.
5. Audifred Salomón JR, Herrera Ortiz A, González Medrano MG, Estrada Rivera S. Embarazo ectópico intraligamentario. Ginecol Obstet Mex. 2013 [citado 22 Nov 2017]; 81(4): 211-4. Disponible en: <http://www.medigraphic.com/pdfs/ginobsmex/gom-2013/gom134i.pdf>
6. Valera Valero CA, Sánchez Casas Y, González Lucas N, Fernández Rodríguez F. Diagnóstico del embarazo ectópico. AMC. 2003 [citado 25 Nov 2017]; 7(3): 365-84. Disponible en: http://scielo.sld.cu/scielo.php?script=sci_arttext&pid=S1025-02552003000300013
7. Valladares BL, Castillo J, Valladares MJ, Medina D, Solórzano S, Pérez O. Embarazo cervical: Reporte de Caso Revisión Bibliográfica. Archivos De Medicina. 2016 [citado 20 Nov 2017]; 12(3): 1-5. Disponible en: http://scielo.sld.cu/scielo.php?script=sci_arttext&pid=S1025-02552003000300013
8. Oliva Rodríguez JA. Ultrasonografía diagnóstica fetal, obstétrica y ginecológica. La Habana: Editorial Ciencias Médicas; 2010. p. 321-9.
9. Frates MC, Doubilet P, Peters H, Benson CB. Adnexal sonographic findings in ectopic pregnancy and their correlation with tubal rupture and human chorionic gonadotropin levels. J Ultrasound Med. 2014; 33(4): 697-703.

Recibido: 5 de diciembre de 2017.

Aprobado: 4 de abril de 2018.

Eliecer Prades Hung. Hospital Ginecobstétrico Docente "Tamara Bunke Bider", Avenida de los Libertadores, entre 5 y 7, reparto Fomento, Santiago de Cuba, Cuba. Correo electrónico: eliecer@infomed.sld.cu



Esta obra está bajo una [licencia de Creative Commons Reconocimiento-NoComercial 4.0 Internacional](https://creativecommons.org/licenses/by-nc/4.0/)