

## ACTUALIZACIÓN TERAPÉUTICA

### Técnica de Alemán y Pico para la profundización del surco vestibular inferior

### Alemán and Pico technique for deepening the inferior vestibular edge

**Dr. Otto Alemán Miranda y Dr. Yandy Lenin Pico**

Hospital Provincial Docente Clínicoquirúrgico "Saturnino Lora Torres", Universidad de Ciencias Médicas, Santiago de Cuba, Cuba.

#### RESUMEN

A pesar de los avances en la tecnología para preservar la dentición, aún se requiere la rehabilitación del sistema masticatorio en pacientes desdentados parcial o totalmente, lo que resulta difícil y frustrante -- tanto para los afectados como para los protesistas -- si existe atrofia grave del hueso alveolar. Este problema se puede solucionar mediante una intervención quirúrgica denominada "profundización del vestíbulo", dirigida a lograr el aumento de la cresta alveolar y, con ello, el soporte de las prótesis dentales. A tal efecto, en el presente trabajo se propone y describe una nueva opción terapéutica: la técnica de Alemán y Pico, para la profundización del surco vestibular inferior, la cual no es tan invasiva y resulta factible cuando no se cuenta con las condiciones necesarias para colocar implantes, ya sea por escasez de recursos materiales o por situaciones propias del paciente.

**Palabras clave:** pérdida del hueso alveolar, proceso alveolar, aumento de la cresta alveolar, vestibuloplastia, prótesis dental de soporte implantado.

#### ABSTRACT

In spite of the advances in technology to preserve the eruption of teeth, the rehabilitation of the masticatory system is still required in partial or totally toothless patients, what is difficult and frustrating--either for those affected patients or for the prosthesisists--if serious atrophy of the alveolar bone exists. This problem can be solved by means of a surgical procedure denominated "deepening of the vestibule", directed to achieve the increase of the alveolar crest and, with it, the support of the dental prosthesis. To such an effect, this work intends and describes a new therapeutic option: the Alemán and Pico technique, for deepening of the inferior vestibular edge, which is not so invasive and it is feasible when the necessary conditions to place an implant are not available, either due to shortage of material resources or due to situations of the patients themselves.

**Key words:** loss of the alveolar bone, alveolar process, increase of the alveolar crest, vestibuloplasty, dental prosthesis of implanted support.

#### INTRODUCCIÓN

A pesar de los enormes avances de la tecnología para preservar la dentición, aún se requiere la restauración protésica y la rehabilitación del sistema masticatorio en los pacientes parcial o totalmente desdentados. La variación en la cantidad de piezas

dentarias y las características de reabsorción del hueso alveolar se deben a determinados factores sistémicos y locales generales.<sup>1</sup>

El reborde ideal para el soporte de la prótesis debe presentar las siguientes características:

- Ausencia de procesos patológicos intra- o extrabucales.
- Una apropiada relación interarcada en las dimensiones anteroposterior, transversal y vertical.
- Sostén óseo adecuado.
- Apófisis alveolares que sean lo más grande posible y de configuración apropiada (la forma ideal de la apófisis alveolar es un reborde ancho en forma de U, con ausencia de protuberancias óseas o de tejidos blandos o concavidades).
- Buena forma de la bóveda palatina.
- Escotadura posterior a la tuberosidad apropiada.
- Suficiente mucosa queratinizada insertada en el área primaria de soporte de la prótesis.
- Suficiente profundidad vestibular para la extensión de la prótesis.
- Resistencia adicional donde pueda producirse una fractura de la mandíbula.
- Protección del paquete neurovascular.
- Soporte óseo y tejido blando adherido de cobertura suficientes para facilitar la colocación de implantes cuando sea necesario; los componentes verticales tan paralelos como sea posible.
- Ausencia de neoplasias.
- Inserciones frénicas y musculares adecuadas.

Resulta válido referir que después de las extracciones dentales en el paciente de edad avanzada, el hueso de los maxilares donde se encontraban las piezas dentarias: el hueso alveolar, comienza un proceso crónico, progresivo, acumulativo e irreversible, denominado "reabsorción del reborde residual" o "reducción fisiológica de las apófisis alveolares", el cual ocurre más rápidamente durante el primer año de uso de la prótesis removible, hasta que al llegar a determinado punto se habla de atrofia alveolar, por lo general, cuando se dificulta la construcción de una dentadura completa a causa de la pérdida ósea extrema.<sup>2</sup>

Además de la pérdida dental, existen diversos factores relacionados que influyen en la reabsorción alveolar, especialmente los trastornos sistémicos y endocrinos, metabólicos, traumáticos; la enfermedad periodontal preexistente; los factores dietéticos; las estructuras anatómicas y mecánicas; el sexo y la forma facial; por tanto, se puede indicar que este proceso posee una causa multifactorial, inducida primariamente por la carga funcional alterada que se transmite a los tejidos con el transcurso del tiempo. Cuando se ha generado la reabsorción del reborde residual, los surcos vestibulares se tornan disminuidos y se produce interferencia de los músculos que se encuentran en esa zona.<sup>1,3,4</sup>

Con referencia a lo anterior, el objetivo de la cirugía preprotésica es crear estructuras de soporte apropiadas para la colocación posterior de los dispositivos protésicos.

Seguidamente se mencionan los diferentes tipos de vestibuloplastias:

- Vestibuloplastia submucosa
- Vestibuloplastia con epitelización por segunda intención

- Colgajo de transposición labial
- Injerto de piel parcial
- Injerto de mucosa palatina
- Injertos libres
- Osteotomías deslizantes e injertos pediculados
- Materiales aloplásticos
- Regeneración ósea guiada
- Distensión ósea
- Vestibuloplastia con injerto de piel y descenso del piso de la boca
- Plasma rico en plaquetas (PRP).

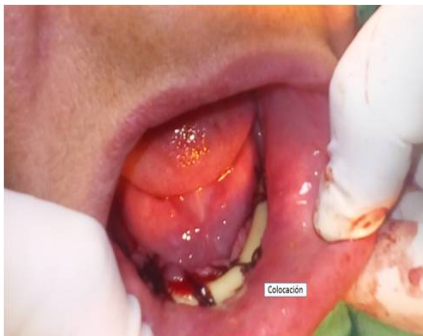Tras los estudios de Breine y Bränermark sobre osteointegración, los implantes han devenido elementos más utilizados cada día. Sin embargo, existe una limitación para su colocación en cuanto a la anchura y altura maxilomandibulares; así, en los rebordes atróficos es preciso realizar técnicas de ganancia del reborde hasta conseguir un volumen suficiente para colocar la prótesis.<sup>2,5,6</sup>

Cuando existe una reabsorción grave, la colocación de fijaciones en el hueso se complica, no solo por la fragilidad y delgadez óseas, sino por la existencia de un paquete vasculonervioso en el cuerpo mandibular. En este contexto, son necesarias las técnicas quirúrgicas que posibiliten el aumento de la altura y anchura de los rebordes atróficos, a fin de obtener una base favorable que soporte una futura prótesis.<sup>6</sup>

Tomando en cuenta todos los argumentos anteriores, los autores de este trabajo proponen una opción terapéutica que no es tan invasiva y que resulta factible, dado que se puede realizar cuando no se cuenta con las condiciones necesarias para colocar implantes, ya sea por escasez de recursos materiales o por situaciones propias del paciente.

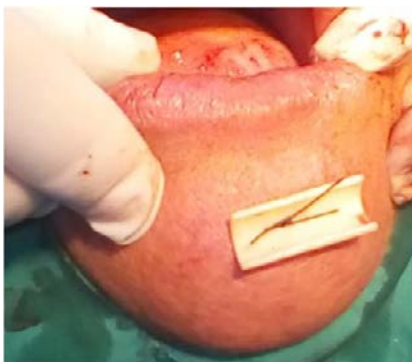## **DESCRIPCIÓN DE LA TÉCNICA QUIRÚRGICA**

1. Realizar una incisión en la mucosa del tercio inferior del reborde alveolar por el área vestibular.
2. Diseccionar dicha mucosa hasta el fondo del surco vestibular; al final se logra un colgajo de la mucosa labio-vestibular, pediculizado a nivel del carrillo.
3. Luego se realiza una disección supraperióstica de los tejidos que cubren la cara externa del maxilar inferior, para profundizar el surco vestibular.
4. Se sutura el colgajo a la porción más inferior del carrillo, con ácido poliglicólico de 4,0 o 5,0.
5. Se utiliza un fragmento de una sonda Foley, previa medición del espacio que se cubrirá (figura 1).



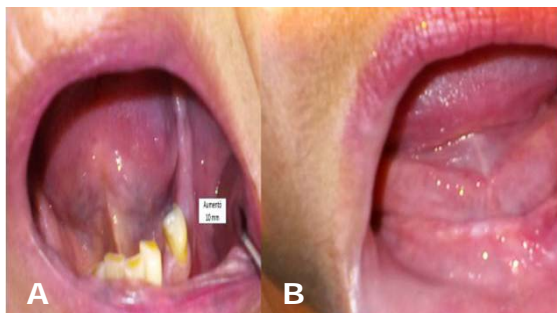
**Fig. 1.** Colocación de la sonda

6. Se le realizan unos cortes a la sonda para darle forma acanalada; de ahí se sutura el fragmento al reborde alveolar por la parte vestibular, y al carrillo, con sutura de seda 3.0.
7. En caso de ser una intervención total, se debe colocar un fragmento de sonda por fuera del labio (figura 2) y suturarlo al que se encuentra dentro para mantener el contorno.



**Fig. 2.** Colocación del fragmento de sonda por fuera del labio

8. La sutura junto con el fragmento de sonda Foley se retira a los 7 o 10 días. Se sigue en consulta la evolución del paciente (figura 3).



**Fig. 3.** Evolución a los 30 días (aumento del reborde en 10 mm): A) intervención unilateral, B) intervención total.

## **Ventajas**

- Se logra la rehabilitación del paciente en un período relativamente corto.
- No hace falta incidir en otra región para llenar el espacio, como en el caso de los injertos.
- La sonda protege a los tejidos expuestos a traumas externos, actúa como mantenedor de espacio y contribuye a formar el contorno. También actúa como un vendaje evitando hemorragias secundarias, pues protege la herida contra el impacto masticatorio y los traumas externos.
- Se facilita la higiene de la zona.
- El tiempo de cicatrización es más corto y menos traumático para el paciente.
- Se incrementa la probabilidad de rehabilitación protésica en el paciente.
- El aumento de la profundidad y el grosor del surco permite la colocación y estabilidad de la prótesis.

## **Desventajas**

1. Es incómoda para el paciente.
2. No permite realizar muchos movimientos de la cavidad bucal.
3. Pueden presentarse desgarros de la mucosa.
4. Puede presionarse o desgarrarse el nervio mentoniano.
5. Puede existir dolor durante el período posoperatorio.

## **Indicaciones**

Se puede aplicar en pacientes desdentados parcial o totalmente, rehabilitados protésicamente o no, que presenten el maxilar inferior reabsorbido; también en pacientes con inserciones frénicas o musculares patológicas, o ambas, en el maxilar inferior.

## **Contraindicaciones**

- Absolutas
  1. Alergia al látex
  2. Retraso mental
  
- Relativas
  1. Enfermedades crónicas descompensadas o no controladas (o ambas)
  2. Discrasias sanguíneas
  3. Epilepsia

## **Complicaciones con el empleo de la técnica**

- Alergia al látex
- Inflamación
- Dolor
- Edema pronunciado
- Hematoma
- Hemorragia
- Infección
- Cicatriz hipertrófica
- Lesiones nerviosas

## COMENTARIOS

La técnica para corregir la atrofia consiste en aumentar el reborde mediante la sustitución del hueso perdido. Este procedimiento es el de elección si la altura ósea es inadecuada. Al respecto, se ha planteado que cuando existen menos de 15 mm de altura en la región premolar es necesaria alguna forma de aumento. Así, para el reemplazo óseo se han empleado numerosas técnicas y materiales.<sup>1-3,7</sup>

Según Hupp *et al*<sup>1</sup> y Laskin,<sup>2</sup> la exploración del hueso de soporte debe incluir la inspección visual, la palpación, el examen radiográfico y, en algunos casos, la evaluación de modelos.

Con frecuencia las anomalías en el hueso remanente se pueden evaluar durante la inspección visual, aunque debido a la reabsorción ósea y la localización de las inserciones musculares o de tejidos blandos, muchas pueden volverse poco visibles.<sup>8,9</sup>

Se requiere la palpación de todas las áreas del maxilar superior y del inferior, incluidas el área primaria de soporte de la prótesis y el área vestibular.

La evaluación del área de soporte de la prótesis del maxilar superior incluye una general de la forma del reborde óseo. No se debe permitir que queden concavidades o protuberancias óseas. Los estudios radiográficos más sofisticados, como la tomografía computarizada (TC), proporcionan mayor información. Las exploraciones por TC son particularmente útiles para evaluar la estructura transversal del maxilar superior, incluidas las formas del reborde y sinusal, pues puede apreciarse de modo más preciso la estructura transversal de la mandíbula, así como la configuración del hueso basal junto con el reborde alveolar y la localización del nervio alveolar inferior; no obstante, los autores de este artículo creen que la radiografía panorámica ofrece suficiente información para una adecuada planificación quirúrgica. Además deben inspeccionarse con profundidad los tejidos blandos.<sup>1,10</sup>

A modo de conclusión, cabe reiterar que la técnica propuesta no es tan invasiva para el paciente y resulta factible si no se cuenta con las condiciones necesarias para colocar implantes; además, esta permite mejorar la calidad de vida de los pacientes.

## REFERENCIAS BIBLIOGRÁFICAS

1. Hupp JR, Ellis E, Tucker MR. Cirugía preprotésica. En: Cirugía oral y maxilofacial contemporánea. 6 ed. Barcelona: Elsevier; 2014.
2. Laskin DM. Cirugía bucal y maxilofacial. Buenos Aires: Editorial Médica Panamericana; 1988. p. 316-46.
3. Feuille F, Knapp CI, Brunsvold MA, Mellonig JT. Clinical and histological evaluation of bone-replacement grafts in the treatment of localized alveolar ridged defects. Part 1: Mineralized freeze dried bone allograft. Int J Periodontics Restorative Dent. 2003; 23(1): 29-35.
4. Gay Escoda C, Berini Aytés L. Tratado de cirugía bucal. Madrid: Ergón; 2010. p. 1-316.

5. García-Roco Pérez O, Arredondo López M. Evolución en el tratamiento de la atrofia alveolar. Rev Cubana Estomatol. 2002 [citado 12 Dic 2017]; 39(2). Disponible en: [http://scielo.sld.cu/scielo.php?script=sci\\_arttext&pid=S0034-75072002000200008](http://scielo.sld.cu/scielo.php?script=sci_arttext&pid=S0034-75072002000200008)
6. Jenkins WS, Brandt MT, Dembo JB. Suturing principles in dentoalveolar surgery. Oral Maxillofac Surg Clin North Am. 2002; 14(2): 213-29.
7. Oda T, Sawaki Y, Ueda M. Experimental alveolar ridge augmentation by distraction osteogenesis using a device that permits secondary implant placement. Int J Oral Maxillofac Implants. 2000; 15(1): 95-102.
8. Bartee BK. Extractions site reconstruction for alveolar ridge preservation. Part 1: rationale and materials selection. J Oral Implantol. 2001; 27(4): 187-93.
9. Altamirano K, Pertuiset Gatica J. Vestibuloplastía mandibular con la técnica de incisión labial/técnica de Kazanjian más la colocación de dos implantes mandibulares para la posterior rehabilitación con sobredentadura. Reporte de un caso clínico. Fundación Juan José Carraro. 2011 [citado 12 Dic 2017]; 33. Disponible en: [http://www.fundacioncarraro.org/download/revista33\\_art6.pdf](http://www.fundacioncarraro.org/download/revista33_art6.pdf)
10. Seibert JS. Reconstruction of deformed, partially edentulous ridges, using full thickness onlay grafts. Part I. Technique and wound healing. Compend Contin Educ Dent. 1983; 4(5): 437-53.

Recibido: 19 de diciembre de 2017.

Aprobado: 20 de marzo de 2018.

*Otto Alemán Miranda*. Hospital Provincial Docente Clínicoquirúrgico "Saturnino Lora Torres", avenida de los Libertadores s/n, entre calles 4ta y 6ta, reparto Sueño, Santiago de Cuba, Cuba. Correo electrónico: [oaaleman@infomed.sld.cu](mailto:oaaleman@infomed.sld.cu)