

Exéresis de un tatuaje y aplicación local de Heberprot-P®

Exeresis of a tattoo and local use of Heberprot-P®

MsC. Alexis Pichín Quesada, MsC. María del Carmen Franco Mora, MsC. David Díaz Hernández, MsC. Aurora Natacha Sancho Soutelo y MsC. Odalis Pages Gómez

Hospital General Docente "Dr. Juan Bruno Zayas Alfonso", Santiago de Cuba, Cuba.

RESUMEN

Se presenta el caso clínico de un paciente de 36 años de edad, quien acudió a consulta para solicitar que le retiraran, de la manera más estética posible, un tatuaje que tenía en el hombro derecho desde hacía más 5 años. Una vez realizada la exéresis quirúrgica de dicho tatuaje se le indicaron 6 aplicaciones de Heberprot-P® como método alternativo de tratamiento. A los 12 días ya se había obtenido una cicatrización total, no aparecieron reacciones adversas y el joven quedó totalmente satisfecho con el medicamento empleado.

Palabras clave: tatuaje, exéresis, Heberprot-P®, atención secundaria de salud.

ABSTRACT

The case report of a 36 years patient who attended the department to ask for a tattoo removal in the most possible aesthetic way, that he had in the right shoulder for more than 5 years is presented. Once the surgical exeresis of this tattoo was carried out, 6 sections of Heberprot-P® were applied as alternative method of treatment. After 12 days, a total scaring had already been obtained, there were no adverse reactions and the patient was completely satisfied with the used medication.

Key words: tattoo, exeresis, Heberprot-P®, secondary health care.

INTRODUCCIÓN

Los tatuajes son una de las formas de modificación del cuerpo más conocidas y utilizadas en el mundo.^{1,2} Consisten en cambiar permanentemente el color de la piel mediante la creación de un dibujo, una figura o un texto, lo cual se logra al introducir tinta indeleble o algún otro pigmento con las agujas destinadas para ello.

La Academia Americana de Dermatología distingue 5 tipos de tatuajes: los traumáticos o naturales, que resultan de lesiones como las sufridas con el asfalto o con las minas de los lápices; los amateurs; los profesionales; los cosméticos, conocidos también como maquillaje permanente y los médicos.

Los métodos clásicos utilizados para la eliminación de los tatuajes incluyen la dermoabrasión, la criocirugía y la escisión, los cuales han sido sustituidos por las bondades que brinda el uso de la tecnología láser. La técnica a utilizar varía y depende directamente de las características del tatuaje.^{4,5}

Una cuidadosa y exhaustiva revisión de la bibliografía disponible a los efectos, orientó hacia la aplicación local del Heberprot-P® (75 µg) como una alternativa factible para estimular la granulación y acelerar la reepitelización de la zona cruenta asociada a la exéresis del tatuaje, teniendo en cuenta que es un producto ya patentado y registrado y que se dispone de una amplia experiencia clínica en Cuba, específicamente en las úlceras del pie diabético.^{6,7}

Este producto contiene factor de crecimiento epidérmico humano recombinante (FCE-hr), en dosis de 0,075 mg/bulbo. Está bien demostrado que entre sus propiedades principales se destaca la estimulación de la contracción de la herida, su remodelación y la angiogénesis.⁶⁻⁸

Existen factores que hay que tener en cuenta antes de definir el tratamiento quirúrgico, tales como la extensión del área tatuada, la densidad de la pigmentación, la profundidad del pigmento y la localización de dicho tatuaje. Por otra parte, cuando el área a intervenir está inflamada está contraindicada la exéresis, ya que puede ocurrir una reacción anafiláctica por el paso de partículas de tinta a la circulación.

CASO CLÍNICO

Se presenta el caso clínico de un paciente de 36 años de edad, quien acudió a consulta para solicitar que le retiraran un tatuaje que tenía en el hombro derecho desde hacía más de 5 años, sin dañar otras áreas del cuerpo como ocurre en los injertos de piel.

- Examen físico en el momento de su recepción: presencia de un tatuaje en el hombro derecho.
- Exámenes complementarios
 - Hemograma: valores normales
 - Serología: no reactiva
 - Prueba del VIH: resultado negativo

Los especialistas decidieron aplicar, luego de la exéresis del tatuaje, el Heberprot-P®, como método alternativo factible para la cicatrización de la zona afectada.

- Técnica quirúrgica

Previa asepsia y antisepsia con Solución Salina al 0,9% y yodopovidona, se procedió a la remoción de la toda la zona cubierta por el tatuaje, siempre tratando de no dañar la capa más profunda de la dermis (membrana conjuntivo vascular nerviosa), la dermis reticular.

Siempre se debe inmovilizar el segmento operado, pues el reposo del área afectada proporciona la cicatrización.

Se obtuvo como resultado una zona cruenta de 5000 mm², bien vascularizada, sin evidencias de tejido celular subcutáneo (figura1).

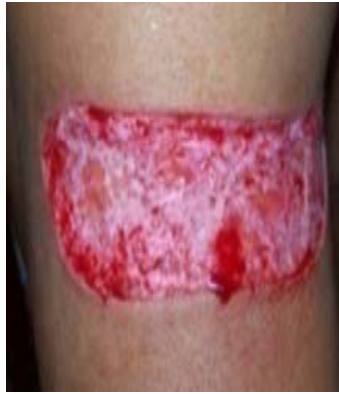

Fig. 1. Zona cruenta luego de la exéresis quirúrgica, antes del tratamiento con Heberprot-P®

Primeramente se hizo un lavado amplio con solución salina fisiológica al 0,9 % y luego se efectuó la primera aplicación intralesional y perilesional del Heberprot-P®, una vez diluido en 5 mL de agua destilada. Las agujas se introdujeron a una profundidad de 0,1 cm y se infiltró entre 0,5-1 mL en cada sitio de inyección. Las aplicaciones posteriores se realizaron en días alternos por consulta externa. No hubo evidencia de infección local y el paciente no requirió hospitalización.

- Evolución

Recibió 6 aplicaciones del mencionado medicamento y a los 12 días ya se había obtenido una cicatrización total (figura 2). No se presentaron reacciones adversas y el paciente quedó totalmente satisfecho con el proceder.

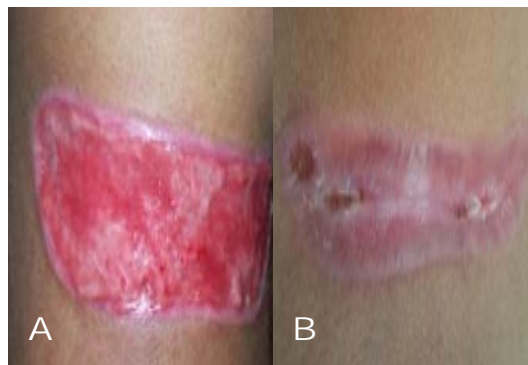


Fig. 2. A) Cuarta aplicación; B) Resultado final

COMENTARIOS

Hace unos años el tatuaje era un estigma relacionado con los presidiarios, rebeldes o estrellas de rock, pero en pleno siglo XXI ha cobrado gran auge en la industria estética. Solo en EE.UU. este negocio mueve 2 300 millones de dólares al año en ganancias netas.⁹

Las últimas encuestas afirman que 21% de los estadounidenses tienen un tatuaje, cifra que se eleva a casi la mitad de la población entre 15 y 35 años. Este factor ha hecho posible que el negocio haya progresado hasta acumular más de 15 000 estudios relacionados con el tema en todo el país.^{10, 11}

El precio medio por hora de trabajo de los tatuadores oscila entre 80 y 350 dólares, según la fama del artista o la ciudad; sin embargo, donde realmente está el dinero es en la eliminación de tatuajes. Muchas veces, las personas que determinaron decorar su piel durante su juventud, deciden borrarlos cuando llegan a la adultez. Al respecto se plantea que solo 11 % de los estadounidenses mayores de 50 años los conservan.

Según los datos de la Asociación Médica Americana, el número de personas que acudió a borrar sus tatuajes ascendió 32 % en el último año en EE.UU. Por otra parte, para eliminar por completo el rastro de tinta que deja un tatuaje sobre la piel, hacen falta entre 10 y 15 sesiones. El costo del tratamiento puede llegar a superar los 1 500 dólares, hasta 10 veces más de lo que cuesta hacerlo.¹²

Aunque la cultura laboral ha evolucionado mucho en los últimos años, sobre todo en relación con la estética, 34 % de los españoles que llegan a una empresa en busca de trabajo o para ocupar determinados cargos, pueden ser rechazados si presentan tatuaje o *piercing* ya que esto podría dañar la imagen.

A juicio de los autores, los varones son quienes más acuden a las consultas para retirarlos; sin embargo, en la bibliografía consultada se hace referencia a que el número de muchachas que solicitan el tratamiento es superior.¹³⁻¹⁵

Si bien se conoce que generalmente los jóvenes son los más proclives a quitarse los tatuajes, parece ser que en esta provincia los varones son los más necesitados, tal vez debido a las presiones ejercidas en los centros educacionales de nivel superior y en los centros laborales.

En este paciente, con la aplicación de este producto se logró disminuir considerablemente el tiempo de cicatrización de la zona cruenta una vez removido quirúrgicamente el tatuaje, con resultados estéticos evidentes y sin necesidad de realizar injerto libre de piel.

Teniendo en cuenta la tendencia actual a la eliminación de los tatuajes, es válido destacar que el producto cubano Heberprot-P® es otra posibilidad terapéutica para el tratamiento de la zona cruenta una vez realizada la exéresis de estos.

REFERENCIAS BIBLIOGRÁFICAS

1. Sierra Valenti X. Tatuajes. Un estudio antropológico y social. *Piel*. 2009; 24(6): 314-24.
2. Boulton AJ, Vileikyte L, Ragnarson Tennvall G, Apelqvist J. The global burden of diabetic foot disease. *Lancet*. 2005; 366 (9498):1719-24.
3. Veves A, Gurini J. *The diabetic Foot*. 2ed. Boston: Humana Press; 2006.
4. Prats PA, Castañeda LO, Falcón V, Ortega R, de la Rosa MC, Menéndez I, Labarta V, Gómez R. Efecto del factor de crecimiento epidérmico sobre la regeneración del nervio ciático transectado en ratas. *Biología aplicada*. 1998; 15(2):237-41.

5. Quiñones M, Mc Cook J, Zacca E, Martínez MA. Efecto del factor de crecimiento epidérmico humano recombinante en las úlceras de los miembros inferiores causadas por insuficiencia venosa crónica. *Progreso en Ciencias Médicas*. 1991. 10(1):11-4.
6. Man WT, Wan KR, Chi ST, Kwork Man L, Wegin T, Elaine YN C, *et al*. Human epidermal growth factor enhances healing of diabetic foot Ulcers. *Diabetic Car*. 2003;26(6):1856-61.
7. Hong JP, Jung HD, Kim YW. Recombinant human epidermal growth factor (EGF) to enhance healing for diabetic foot ulcers . *Ann Plast Surg*. 2006;56(4):394-400.
8. Organización Mundial de la Salud. La farmacovigilancia: garantía de seguridad en el uso de los medicamentos. Ginebra: OMS; 2004.

Recibido: 12 de noviembre de 2012.

Aprobado: 21 de febrero de 2013.

María del Carmen Franco Mora. Hospital General Docente "Dr. Juan Bruno Zayas Alfonso", avenida Cebreco, km 1½, reparto Pastorita, Santiago de Cuba, Cuba.
Correo electrónico: maria.franco@medired.scu.sld.cu