

Pseudotumor vesical a causa de un dispositivo intrauterino

Vesical pseudotumor due to an intra-uterine device

Dr. Guillermo Silva Merino, Dra. Milagros Astorga Navarro y Dr. Juan Antonio Gutiérrez Rodríguez

Hospital Oncológico Docente Provincial "Conrado Benitez García", Universidad de Ciencias Médicas, Santiago de Cuba, Cuba.

RESUMEN

Se describe el caso clínico de una paciente atendida en el Hospital Oncológico Docente Provincial "Conrado Benítez García" de Santiago de Cuba por presentar una perforación en la vejiga y desplazamiento de un dispositivo intrauterino hacia la cavidad vesical, lo cual generó la formación de litiasis y, consecuentemente, la aparición de frecuentes infecciones urinarias y dolor en bajo vientre, sin mejoría alguna ante la terapéutica aplicada. Se decidió realizar una cistotomía para extraer la litiasis compacta junto con la T de cobre; la paciente evolucionó favorablemente y los síntomas desaparecieron.

Palabras clave: perforación vesical, litiasis vesical, dispositivos intrauterinos, cistotomía.

ABSTRACT

The case report of a patient assisted in "Conrado Benítez García" Teaching Provincial Cancer Hospital in Santiago de Cuba is described, due to a bladder perforation and displacement of an intra-uterine device toward the vesical cavity, which generated the lithiasis formation and, consequently, emergence of frequent urinary infections and pain in lower abdomen, without any improvement with therapy. It was decided to carry out a cystotomy to extract the lithiasis compacted with the copper T; the patient had a favorable clinical course and the symptoms disappeared.

Key words: vesical perforation, vesical lithiasis, intra-uterine devices, cystotomy.

INTRODUCCIÓN

Los dispositivos intrauterinos (DIU) se introdujeron para el control de la concepción ante el temor de los efectos indeseables de los esteroides (principalmente el peligro de aparición de tromboembolia). Sin embargo, no han podido reducir ni mucho menos la peligrosidad de la contracepción; al contrario, parecen ser más riesgosos que los esteroides.¹

De hecho, los DIU no solo pueden producir una endometritis, sino que además el número de perforaciones uterinas y de los desplazamientos de estos como consecuencia de su colocación, parece ser especialmente importante.² En la actualidad resultan poco frecuentes las perforaciones en el útero o en el cuello uterino en el momento de su inserción, y cuando esto ocurre, deviene un episodio potencialmente grave. Según la Organización Mundial de la Salud (OMS) generalmente la tasa de perforaciones en el momento de la colocación son de 1 en cada 10 000.³

Cabe señalar que la perforación del útero después de la inserción del DIU también ocurre muy raramente, y está relacionada directamente con la capacidad y experiencia del proveedor.⁴ Diferentes estudios han indicado que el riesgo de perforaciones es mayor durante las primeras 4 semanas posparto y después del aborto, de manera que se presenta generalmente luego de la inserción.⁵⁻⁷

En otro orden de ideas, la existencia de un cuerpo extraño en la vejiga ocasiona cistitis y usualmente hematuria, el cual puede ser revelado con una radiografía simple de la región vesical. Los objetos transparentes a los rayos X en ocasiones pueden llegar a recubrirse de sales de calcio. La cistoscopia, al igual que la ecografía, permite la detección de todos ellos.

Con referencia a lo anterior, se indica la extirpación suprapúbica o mediante cistoscopia del cuerpo extraño, pues de otro modo se produciría infección de la vejiga. Los gérmenes patógenos desdoblan la urea en amonio, alcalinizan la orina y se produce una mayor insolubilidad de las sales de calcio, lo que contribuye a la rápida formación de un cálculo sobre el objeto extraño.⁷

Asimismo, se han notificado 34 casos de desplazamiento o traslocación del DIU al interior de la vejiga, cuya vía se supone que sea por perforación uterina y, en casos raros, debido a la colocación errónea por vía uretral.⁸

Las complicaciones por DIU ocurren de 0,1 % por año de uso, y todas son potencialmente peligrosas, fundamentalmente las perforaciones y las traslocaciones.⁹

CASO CLÍNICO

Se describe el caso clínico de una mujer de mediana edad (46 años), mestiza, cuya menarquía fue a los 13 años y la menopausia a los 40 años, con antecedentes obstétricos de 4 embarazos, 2 partos y 2 abortos provocados, quien fue atendida en el Hospital Oncológico Docente Provincial "Conrado Benítez García" de Santiago de Cuba por presentar sepsis urinaria a repetición en el año 2015.

Según señaló la paciente, se le había implantado algún DIU en determinadas ocasiones y el último (modelo T de cobre) se le había insertado en el 2010. Luego quedó embarazada y decidió abortar, lo cual le ocasionó mucho sangrado y dolor en bajo vientre por varios días.

Fue remitida a consulta de Ginecología, donde se efectuó el seguimiento clínico, pues no mejoraba con el tratamiento y el dolor en bajo vientre persistía, además de que continuaba refiriendo síntomas de afección urinaria. Se le indicaron varios estudios complementarios.

Examen físico

- Vulva: Aspecto normal.
- Observación con espéculo: Vagina y cuello de aspectos normales para su edad.
- Tacto vaginal: Útero de tamaño, forma y consistencia normales, lateralizado a la izquierda; por encima de este se palpaba una tumoración móvil de 2,5 cm, de consistencia sólida con anejos no tumorales.

Exámenes complementarios

- Ecografía: Útero de tamaño normal sin DIU, vejiga con escasa repleción, donde se visualizaba imagen oncogénica en su interior que medía 34 x 8 mm, semejante a una sombra acústica, así como abundante elemento oncogénico en suspensión y paredes normales.
- Rayos X simple: Litiasis de 35 mm en proyección de la vejiga, DIU proyectado en pelvis menor.
- Cistografía: Se comprobó que la imagen litiásica estaba dentro de la vejiga, con contornos regulares y escaso residuo vesical, sin reflujo vesicouretral (figura 1).

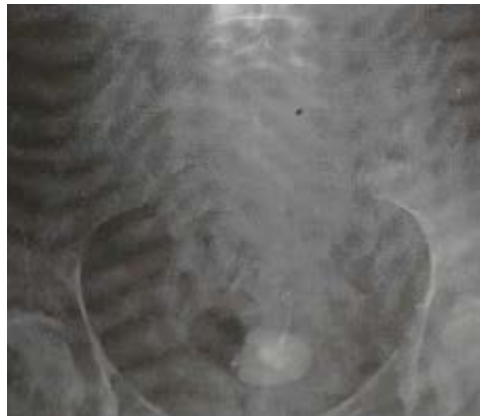

Fig. 1. Litiasis en la vejiga

- Cistoscopia bajo anestesia: Se pasó litoscopio F de fibra óptica hasta la vejiga sin dificultad, y se observó una litiasis grande, de aproximadamente 4 cm, fija a la cara posterior por el anticonceptivo, que perforó la pared vesical. Se trató de realizar litotricia mecánica, pero debido al tamaño y la dureza de la litiasis solo se podía desprender la capa superficial.

En 2016 se practicó la cistolitotomía, la cual permitió extraer de la vejiga una litiasis compacta unida a una T de cobre (figura 2). Se exploraron los genitales internos y no se encontró comunicación alguna con la vejiga, solamente un trayecto fistuloso en la cara anterior del útero. La paciente mostró buena evolución y los síntomas que la aquejaban fueron eliminados totalmente.

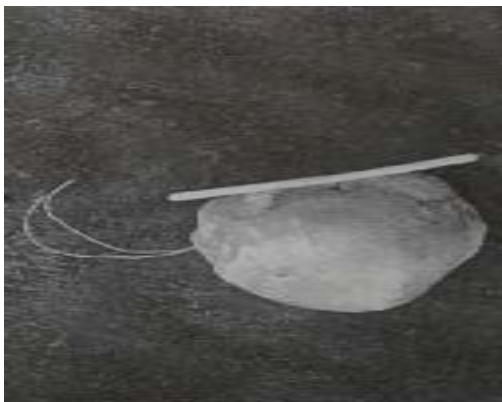


Fig. 2. Litiasis compactada unida a T de cobre

COMENTARIOS

La inserción de un DIU es una práctica común no exenta de riesgos. La complicación más importante de este método es la perforación del útero, cuya incidencia varía de 0,4 a 6,7 por 1 000 inserciones.⁹ Las variables que influyen en esta complicación están relacionadas con el tiempo de la introducción, la experiencia y habilidad del médico y, posiblemente, con la forma del útero.

Existe el consenso de que para que se desplace un DIU, debe existir una perforación uterina parcial o completa durante su inserción;¹⁰ sin embargo, no es común el desplazamiento a la vejiga.

Por lo general, las pacientes presentan síntomas urinarios irritativos bajos, infecciones recurrentes del tracto urinario, hematuria y/o dolor sordo abdominal. Estos síntomas pueden desarrollarse muchos años después de que se coloque el DIU. En la mayoría de los casos notificados en la bibliografía médica, los síntomas fueron evidentes entre los 3 meses a los 5 años posteriores a la colocación del dispositivo y el intervalo entre dicha inserción y la remoción varía entre 6 meses a 16 años.¹⁰

Llama la atención el cuadro clínico de la paciente, quien padecía dolor y sepsis urinarias reiteradas. Por ello se insiste en la necesidad de un conocimiento anatómico preciso del área genital femenina y de una pericia adecuada para la realización de este procedimiento con el menor riesgo posible. Se requiere una vigilancia periódica de las féminas con dispositivos intrauterinos y no debe suponerse que han sido expulsados, sino tener la certeza de ello, para evitar consecuencias tan graves como esta.

REFERENCIAS BIBLIOGRÁFICAS

1. Smith JM, Deller B, Ruparelia C, Asif R, Tredwell S. Postpartum Intrauterine Contraceptive Device (PPIUD) Services: A Reference Manual for Providers. Baltimore: Jhpiego; 2010 [citado 18 Dic 2017]. Disponible en: <https://www.glowm.com/pdf/Global%20PPIUD%20Reference%20Manual.pdf>

2. Bravo C, Sánchez C, García MP, Pomares A, Segarra J. Dispositivo intrauterino migrado a la cavidad abdominal con embarazo intrauterino no evolutivo: reporte de caso. Rev Chil Obstet Ginecol. 2015 [citado 18 Dic 2017]; 80(2): 161-5. Disponible en: https://scielo.conicyt.cl/scielo.php?script=sci_arttext&pid=S0717-75262015000200011
3. Johns Hopkins Bloomberg School of Public Health, Center for Communication Programs, Organización Mundial de la Salud. Planificación familiar: un manual mundial para proveedores. Ginebra: OMS; 2011 [citado 18 Dic 2017]. Disponible en: http://apps.who.int/iris/bitstream/handle/10665/44074/97809_78856304_spa.pdf?sequence=1&isAllowed=y
4. Campohermoso Rodríguez OF, Mamani Quispe RA, Solíz Solíz R. Translocación de dispositivo intrauterino. Reporte de un caso. Cuad.-Hosp Clín. 2015 [citado 18 Dic 2017]; 56(2). Disponible en: http://www.revistasbolivianas.org.bo/scielo.php?pid=S1652-67762015000200008&script=sci_arttext
5. Alvarado JD, Yoong W. Dispositivo intrauterino en vejiga: a propósito de un caso. Rev Med FCM-UCSG. 2011; 17(4): 259-62.
6. Espejo Martínez AB, Acebes Tosti R, Giustiniano Quezada B, Moya Bejarano D, Azcona Lazcanotegui JM, Hoyos López M. Unidad de Gestión Clínica de Obstetricia y Ginecología-migración intravesical de dispositivo intrauterino (DIU): a propósito de un caso. 2013 [citado 18 Dic 2017]. Disponible en: https://issuu.com/formacion_axarquia/docs/poster_ana_1_revisado
7. McAninch JW, Tanagho EA. Cuerpos extraños Introducidos en la uretra y en vejiga. En: Urología general de Smith. 14 ed. México, D.F.: El Manual Moderno; 2009. p. 342.
8. Vázquez C. Carlos. Migración de DIU a vejiga. Reporte de dos casos. Rev Mexicana Urol. 2010; 64(2): 95-100.
9. González González C, Pascual Pérez S, Garrido Carrasco S, Vivancos Garbayo J, Vilar Inflammatory pseudotumor. Eurorad. 2015 [citado 18 Dic 2017]. Disponible en: <http://eurorad.org/eurorad/case.php?id=5709&lang=en&lang=es&lang=es->
10. Hurt WG. Lesión ginecológica de los uréteres, la vejiga y la uretra. En: Walters MD, Karram MM. Uroginecología y cirugía reconstructiva de la pelvis. 3 ed. Barcelona: Elsevier; 2008. p. 344-50.

Recibido: 26 de enero de 2018.

Aprobado: 29 de mayo de 2018.

Guillermo Silva Merino. Hospital Oncológico Docente Provincial "Conrado Benítez García", Avenida Los Libertadores, Santiago de Cuba, Cuba. Correo electrónico:

guillermo.silva@infomed.sld.cu



Este obra está bajo una [licencia de Creative Commons Reconocimiento-NoComercial 4.0 Internacional](https://creativecommons.org/licenses/by-nc/4.0/)