

## **Enfermedad de Mondor del pene en un paciente joven**

### Mondor disease of the penis in a young patient

Dr. Erich Roberto Ramón Núñez<sup>1\*</sup> <https://orcid.org/0000-0002-6592-1033>

Dra. Carina Flora Salgado Reyes<sup>1</sup> <https://orcid.org/0000-0001-6658-3120>

Dra. Hilda Marlene Ramón Núñez<sup>2</sup> <https://orcid.org/0000-0001-6833-2325>

<sup>1</sup>Hospital General del Instituto Ecuatoriano de Seguridad Social. Latacunga, Cotopaxi, Ecuador.

<sup>2</sup>Hospital General Docente Dr. Juan Bruno Zayas Alfonso. Santiago de Cuba, Cuba.

\*Autor para la correspondencia. Correo electrónico: [ramonerich@yahoo.com](mailto:ramonerich@yahoo.com)

#### **RESUMEN**

Se presenta el caso clínico de un paciente de 21 años de edad, con antecedente de herniorrafia inguinal derecha, quien asistió a consulta de control y refirió presentar una induración y dolor en la región dorsal del pene con 4 días de evolución, que había comenzado después de una relación sexual en la cual consumió marihuana. En el examen físico se encontró la vena dorsal del pene engrosada, dura y dolorosa a la palpación. Se le diagnosticó una enfermedad de Mondor del pene. La ecografía Doppler confirmó la tromboflebitis de esta vena. El paciente recibió tratamiento médico y evolucionó satisfactoriamente.

**Palabras clave:** herniorrafia inguinal derecha; enfermedad de Mondor del pene; ecografía Doppler; tromboflebitis.

#### **ABSTRACT**

The case report of a 21 years patient with history of right inguinal herniorrhaphy is presented, who attended control visit and he made reference to an induration and pain in the dorsal region of the penis with 4 days of evolution that had begun after a sexual relationship in which he consumed marihuana. In the physical exam the penis dorsal vein was found thicken, hard and painful to the palpation. He was

diagnosed a Mondor disease of the penis. The Doppler scanning confirmed the thrombophlebitis of this vein. The patient received medical treatment and had a favorable clinical course.

**Key words:** right inguinal herniorrhaphy; Mondor disease of the penis; Doppler scanning; thrombophlebitis.

Recibido: 08/07/2021

Aprobado: 14/08/2021

## Introducción

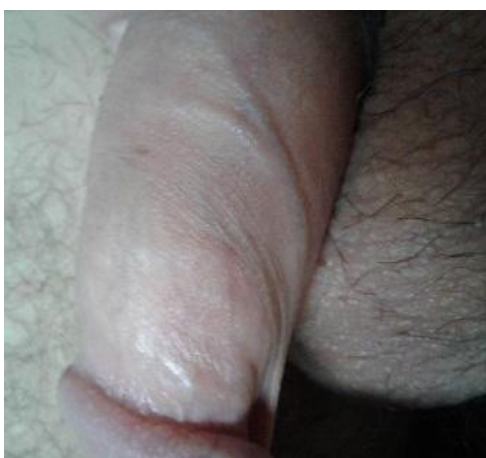La enfermedad de Mondor es una afección venosa rara, que fue descrita por primera vez en 1869 por Charles Hilton Fagge, quien pensó que revelaba una forma particular de esclerodermia. En realidad era una tromboflebitis superficial, cuyas bases nosológicas fueron propuestas por Henri Mondor en 1939 con motivo de la publicación de una serie de 4 pacientes, los cuales presentaban una trombosis subaguda de la vena toracoepigástrica.<sup>(1)</sup>

Luego, en 1955, Braun - Falco definió la flebitis dorsal del pene en el contexto de una flebitis generalizada.<sup>(2,3,4)</sup> Más tarde, en 1958, Helm y Hodge describieron la trombosis de la vena dorsal superficial del pene de forma individualizada y se denominó desde entonces enfermedad de Mondor del pene.<sup>(1,2,3)</sup> Esta forma clínica constituye aproximadamente 10 % de las manifestaciones de la enfermedad de Mondor y es una de las causas más importante de dolor peniano en hombres con vida sexual activa.<sup>(1,5)</sup>

En su patogénesis se han postulado como eje central factores o condiciones que alteran el balance de la tríada de Virchow (lesión endotelial, estasis venosa, estado de hipercoagulabilidad).<sup>(3,4,5,6)</sup>

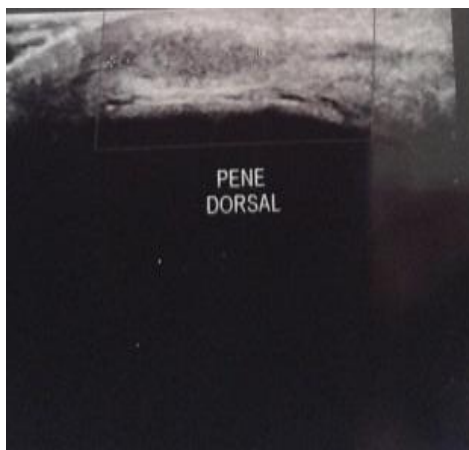
## Caso clínico

Se describe el caso clínico de un paciente de 21 años de edad con antecedente de herniorrafia inguinal derecha, quien a las 3 semanas de la cirugía asistió a consulta de control y refirió, que presentaba una induración y dolor intermitente en la región dorsal del pene con 4 días de evolución, la cual había comenzado 48 horas después de una relación sexual prolongada donde consumió marihuana. El dolor se incrementaba con la erección. En el examen físico de los genitales externos se observó la vena dorsal del pene engrosada, dura y dolorosa a la palpación (fig. 1).



**Fig. 1.** Vena dorsal del pene engrosada

Con la sospecha clínica de una enfermedad de Mondor del pene se decidió indicar una ecografía Doppler de dicho miembro, en la cual se observó una integridad de los cuerpos cavernosos. Llama la atención, la presencia de material isoecogénico en la luz de la vena dorsal del pene, cercano a la raíz de este, que medía 12 por 3 mm, no compresible. Tras el uso del doppler color no se identificó flujo en este vaso. Se muestran los hallazgos relacionados con la trombosis segmentaria de la vena dorsal del pene (fig. 2). La biometría y química sanguínea se encontraron dentro de valores normales, así como las pruebas serológicas para hepatitis c, sífilis y VIH fueron negativas.



**Fig. 2.**Trombo en vena dorsal del pene

Al paciente se le indicó tratamiento médico con ibuprofeno 400 mg 2 veces al día, clopidogrel 75 mg diarios y aplicación de crema de heparina sódica, así como reposo sexual. Después de 6 semanas de tratamiento desaparecieron los síntomas clínicos y en la ecografía se confirmó el restablecimiento del flujo sanguíneo.

## Discusión

La enfermedad de Mondor del pene es rara y poco reconocida.<sup>(2)</sup> Hasta 1996 se habían descritos 42 pacientes y 53 hasta 2013.<sup>(1,4)</sup> Singh *et al*,<sup>(2)</sup> revisaron la bibliografía mundial hasta el 2017 y encontraron menos de 100 casos notificados. Su incidencia fue estimada en 1,39 % por Kumar *et al*,<sup>(7)</sup> al encontrar 18 pacientes con la enfermedad en una serie de 1 296, atendidos en una clínica de enfermedades de transmisión sexual durante 12 años (1991–2003).

De hecho, esta enfermedad afecta a hombres sexualmente activos de cualquier edad, aunque, usualmente, aquellos entre 20 y 40 años tienen un mayor riesgo.<sup>(3,7)</sup> El paciente de este caso tenía 21 años, por tanto, se encontraba en dicho grupo.

Se han citado varias causas de esta afección, entre las cuales se incluyen: relaciones sexuales frecuentes y prolongadas, trauma del pene, abstinencia sexual prolongada, infecciones local o a distancia, enfermedades de transmisión sexual, reparación de hernia inguinal, orquidopexia, varicocelelectomía, consumo de drogas, uso de vacío y de constrictores del pene, sobredistensión vesical, cáncer en la región pélvica, metástasis de cáncer de páncreas y flebitis migratorias debido a síndromes paraneoplásicos. También se asocia a deficiencia de proteína C y S y

antitrombina III (encontradas en 15 % - 20 % de las familias con trombofilia), pero se considera el trauma debido a las relaciones sexuales como la causa principal.<sup>(2,8)</sup> Este joven tenía historia de relación sexual prolongada, uso de drogas y herniorrafia inguinal.

Algunos pacientes pueden estar asintomáticos, pero con mayor frecuencia presentan una induración similar a un cordón en el dorso del pene, que también puede aparecer en la raíz de dicho miembro y en el surco coronario. Se quejan de dolor y palpitations episódicos o continuos. Asimismo, es posible observar eritema y edema en la piel del pene. El dolor suele exacerbarse durante la erección. Además, pueden experimentar ansiedad por ser una afección poco conocida.<sup>(1,2,3,6)</sup> El diagnóstico es clínico, basado en los antecedentes y el examen físico. Debe diferenciarse de la linfangitis esclerosante y la enfermedad de Peyronie.<sup>(2,4,8)</sup> La ecografía (en escala de grises y Doppler) es el estándar de oro para confirmar la presencia de esta afección, pues permite identificar el área del trombo y su extensión, así como una vena no comprimible con ausencia de flujo venoso y dolor selectivo a la presión.<sup>(2,3,8)</sup> La ecografía Doppler color también es útil para el seguimiento de la lesión, puesto que si se detecta la recuperación del flujo indica la recanalización de la vena.<sup>(6)</sup> Otros estudios son innecesarios.<sup>(8)</sup> En este caso clínico la ecografía confirmó el diagnóstico y la evolutiva, el restablecimiento del flujo sanguíneo.

El tratamiento de los pacientes tiene como objetivo aliviar los síntomas y disminuir la duración de la enfermedad.<sup>(2,3)</sup> En la etapa aguda, se administran agentes antiinflamatorios y anticoagulantes orales. Las cremas que contienen heparina y los medicamentos antiinflamatorios se usan en las etapas subaguda y crónica. Se debe suspender la actividad sexual (coito y masturbación) en todas las fases de dicha enfermedad.<sup>(2,5)</sup> Los antibióticos profilácticos no son necesarios,<sup>(6)</sup> se indican si hay infección o celulitis.<sup>(2,3,6,8)</sup> La tasa de éxito con el tratamiento conservador es de 92 %.<sup>(5)</sup> Este paciente fue diagnosticado en etapa subaguda y evolucionó de forma satisfactoria con tratamiento médico.

Ahora bien, la cirugía, la trombectomía y la resección de la vena superficial del pene se aplican en pacientes refractarios al tratamiento médico.<sup>(2,4,5,8)</sup>

Durante años se ha considerado, que la enfermedad de Mondor del pene tiene un carácter benigno y tendencia a la autorresolución. La mayoría de los casos

resuelven los síntomas y signos de 4 a 6 semanas.<sup>(2,3,5,7)</sup> Su pronóstico a mediano o largo plazos es bueno, no altera la función eréctil ni genera deformidad peniana.<sup>(4,5)</sup> A este paciente se le indicó tratamiento médico conservador y evolucionó satisfactoriamente en 6 semanas.

## Referencias bibliográficas

1. Marsaudon E, Legal C, Gayoux D, Weberd O. La maladie de Mondor pénienne: une observation. Rev Med Interne. 2016 [citado 09/06/2021]; 37 (9): 636-8. Disponible en: <http://dx.doi.org/10.1016/j.revmed.2015.11.009>
2. Singh M, Dalal S, Chhabra T, Bhatia C. Penile Mondor's Disease: A Case Report and Review of Literature. Ann Clin Case Rep. 2017 [citado 25/05/2021]; 2:1416. Disponible en: <https://www.anncaserep.com/full-text/accr-v2-id1416.php>
3. Foresti M, Parmiggiani A. Penile Mondor's disease: Imaging in two cases. J Radiol Case Rep. 2020 [citado 05/06/2021]; 14 (12): 24-30. Disponible en: <https://www.ncbi.nlm.nih.gov/pmc/articles/PMC7943046/>
4. Aboytes Velázquez EA, Gutiérrez Alanís D, Aguilera Collazo GE, Infante Martínez VV. Tromboflebitis de la vena dorsal superficial del pene: un caso nuevo en México. Bol Coleg Mex Urol. 2017 [citado 25/05/2021]; 32 (1): 28-31. Disponible en: <https://www.imbiomed.com.mx/articulo.php?id=109036>
5. Castañeda DA, Velásquez J, Maya D, Pardo J, Capera C, Carlos Guzmán C, Donoso W. Tromboflebitis superficial del pene: primer reporte de caso en el Hospital Universitario Nacional de Colombia y recomendaciones actuales de manejo. Urol Colomb. 2019 [citado 25/05/2021]; 28 (1): 6165. Disponible en: <https://www.thieme-connect.de/products/ejournals/pdf/10.1055/s-0038-1668520.pdf>
6. Amano M, Shimizu T. Mondor's disease: A review of the Literature. Intern Med. 2018 [citado 25/05/2021]; 57 (18): 2607-12. Disponible en: <https://pubmed.ncbi.nlm.nih.gov/29780120/>
7. Kumar B, Narang T, Radotra BD, Gupta S. Mondor's disease of penis: a forgotten disease. Sex Transm Infect. 2005 [citado 09/06/2021]; 81 (6): 480-2. Disponible en: <https://sti.bmj.com/content/81/6/480>

8. Linden Castro E, Pelayo Nieto M, Ramírez Galindo I, Espinosa Perezgrovas D, Cornejo Davila V, Rubio Arellano E. Mondor disease: thrombosis of the dorsal vein of the penis. Urol Case Rep. 2018 [citado 07/06/2021]; 19: 34-5. Disponible en: <https://www.sciencedirect.com/science/article/pii/S2214442018300949?via%3Dihub>

### **Conflictos de intereses**

Los autores no declaran ningún conflicto de intereses.

### **Contribución de los autores**

Dr. Erich Roberto Ramón Núñez: Seleccionó la bibliografía; elaboró, corrigió y aprobó el informe final (40 %).

Dra. Carina Flora Salgado Reyes: Seleccionó la bibliografía; revisó, corrigió y aprobó el informe final (30 %).

Dra. Hilda Marlene Ramón Núñez: Seleccionó la bibliografía; revisó, corrigió y aprobó el informe final (30 %).



Esta obra está bajo una [licencia de Creative Commons Reconocimiento-NoComercial 4.0 Internacional](https://creativecommons.org/licenses/by-nc/4.0/).