

## **Enfermedad de Hansen en un adulto con virus de inmunodeficiencia humana**

Hansen's disease in an adult infected with human immunodeficiency virus

Roxana Rivera Rivadulla<sup>1\*</sup> <https://orcid.org/0009-0003-2838-5192>

Julio Cesar Camero Machín<sup>1</sup> <https://orcid.org/0000-0002-8135-6206>

Grecia María Giniebra Marín<sup>1</sup> <https://orcid.org/0009-0003-2247-2930>

<sup>1</sup>Hospital Clínico-Quirúrgico Docente León Cuervo Rubio. Pinar del Río, Cuba.

\*Autor para la correspondencia. Correo electrónico: [roxanarivadulla@gmail.com](mailto:roxanarivadulla@gmail.com)

### **RESUMEN**

Se describe el caso clínico de un paciente infectado por el virus de la inmunodeficiencia humana en fase sintomática precoz, quien fue asistido en el Servicio de Dermatología del Hospital Clínico Quirúrgico Docente Dr. León Cuervo Rubio en Pinar del Río por presentar lesiones eritematosas infiltradas de tres meses de evolución en el miembro inferior derecho, con alteración de la sensibilidad térmica y dolorosa. Se le indicó baciloscopia y estudio histopatológico que confirmaron el diagnóstico de sospecha de lepra dimorfa tuberculoide, por lo que se comenzó a aplicar poliquimioterapia combinada con terapia antirretroviral, lo cual favoreció la evolución del paciente.

**Palabras clave:** lepra; lepra dimorfa; *Mycobacterium leprae*; sida; virus de la inmunodeficiencia humana.

### **ABSTRACT**

The case report of a patient infected by the human immunodeficiency virus in early symptomatic phase is described, who was seen at the Dermatology Service of the Dr. León Cuervo Rubio Teaching Clinical Surgical Hospital of Pinar del Río for presenting

infiltrated erythematous lesions of three months of evolution in the right lower limb, with altered pain and thermal sensation. A basulosopic and histopathologic study was indicated, which confirmed the presumptive diagnosis of borderline tuberculoid leprosy, and therefore polychemotherapy combined with antiretroviral therapy was started, which favored the patient's evolution.

**Keywords:** leprosy; borderline leprosy; *Mycobacterium leprae*; aids; human immunodeficiency virus.

Recibido: 28/03/2023

Aprobado: 22/06/2023

## Introducción

La enfermedad de Hansen o lepra constituye un problema de salud pública en todos los países subdesarrollados y su origen se remonta a los inicios de la historia de la humanidad. A pesar de los extraordinarios avances de la ciencia, esta enfermedad ha persistido hasta la modernidad y continúa siendo materia de investigación.<sup>(1)</sup>

Es muy probable que sea oriunda de la India, pues la primera descripción auténtica sobre sus varias formas de manifestación proviene de ese país, en el año 600 a. C.; luego se extendió a Egipto, Europa, África, hasta llegar a América a mediados del siglo XVI. Desde entonces fue considerada una enfermedad mística, que genera temor como problema social y económico por su evidente relación con la pobreza.<sup>(1,2)</sup>

Se plantea que es una de las principales causas de neuropatía, después de la diabetes, y que su incidencia es mayor cuando existen carencias, promiscuidad, falta de servicios sanitarios y desnutrición; por lo que constituye una prioridad en la salud pública de los países de bajos y medianos ingresos.<sup>(1,2)</sup>

En India, Brasil, República Democrática del Congo, Nepal, República Unida de Tanzania, Madagascar y Mozambique existen focos de alta endemicidad; sin embargo, en Europa

ha desaparecido casi completamente, aunque se han registrado pequeños focos en España, Portugal y Rusia.<sup>(2)</sup>

La Organización Mundial de la Salud<sup>(1)</sup> señala que en el 2017 se detectaron 210 671 casos nuevos de lepra y la mayor parte correspondió a India y Brasil, con 126 164 (59,8 %) y 26 875 (12,8 %), respectivamente. La región de las Américas notificó 29 101 nuevos pacientes, lo que representó cerca de 13 % del total de infectados en el orbe. Por otra parte, fueron diagnosticadas 12 189 personas con discapacidad visible o grave (5,8 % del total de casos nuevos detectados en el 2017), de las cuales 2149 habitaban en las Américas. En dicha región, los países con una alta proporción de nuevos casos (más de 100 por año) fueron Argentina, Brasil, Colombia, Cuba, México, Paraguay, República Dominicana y Venezuela. Al respecto, Brasil es una de las tres naciones con mayores registros de la enfermedad en el planeta y presenta 90 % de los afectados del continente americano.<sup>(2,3,4)</sup>

En ese sentido, en la década de los 80 del siglo XX tuvo lugar un importante descubrimiento: el desarrollo de la poliquimioterapia (PQT), y ya en los años 90 se empleaba mundialmente en pacientes con lepra. Esta representó una clara reducción en la prevalencia de la enfermedad, por lo que durante la 44ta Asamblea Mundial de Salud en 1991 se aprobó la resolución de eliminarla como problema de salud pública (prevalencia menor de 1 caso por 10 000 habitantes).<sup>(2,5,6)</sup>

Cabe destacar que en el Sistema Nacional de Salud cubano resulta una meta lograr el diagnóstico temprano de los casos de lepra, teniendo en cuenta que no existe prevención primaria para esta enfermedad; solo a medida que se consiga detectarla precozmente y prescribir el tratamiento oportuno, se irá interrumpiendo la cadena de transmisión y disminuirá la incidencia.<sup>(6)</sup>

Por otra parte, la infección por el virus de la inmunodeficiencia humana (VIH)/sida daña la inmunidad celular mediada por los linfocitos T CD4+. Los pacientes con esta condición a los que se le diagnostica la lepra pueden presentar síndrome inflamatorio de reconstitución inmunitaria tras iniciar terapia antirretroviral de alta eficacia (TARV), y la mayoría de las veces reaccionan favorablemente al tratamiento con diaminodifenilsulfona y rifampicina.<sup>(3,4,5)</sup>

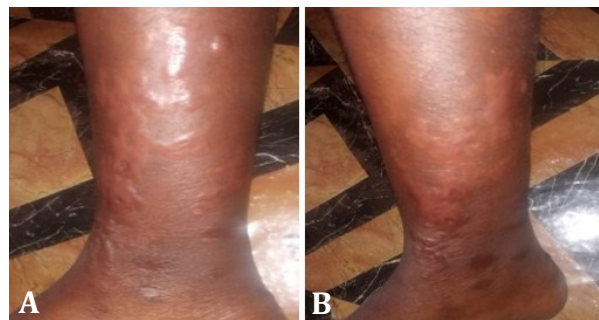Lo inusual de la asociación del VIH y la enfermedad de Hansen motivó a presentar el caso de este trabajo, en el cual se exponen las características epidemiológicas, clínicas, histológicas, terapéuticas y evolutivas en un paciente con ambas entidades clínicas.

## Caso clínico

Se describe el caso clínico de un paciente de 35 años de edad, profesor de Cultura Física, heterosexual, infectado con el VIH desde hacía 2 años, quien acudió a la consulta de dermatología en el Hospital Provincial Docente Clínico Quirúrgico Dr. León Cuervo Rubio de la ciudad de Pinar del Río por presentar lesiones eritematosas infiltradas de bordes elevados, de tres meses de evolución, en los dos tercios inferiores de la pierna derecha, cuya aparición había sido progresiva, inicialmente en el tercio inferior, concomitante con hiperestesia, hasta alcanzar lentamente los dos tercios de dicho miembro y producir pérdida de la sensibilidad.

## Examen físico

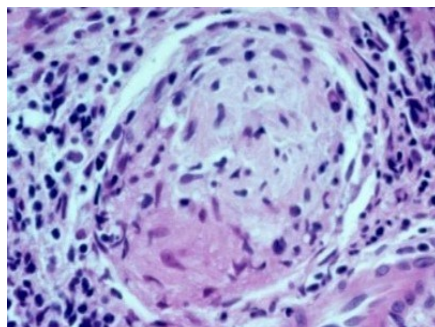
- Mucosas: hipocoloreadas y húmedas.
- Piel: Presencia de placas eritematosas infiltradas, de bordes elevados, localizadas en los dos tercios inferiores del miembro inferior derecho, con alteración de la sensibilidad térmica y dolorosa (hipoestesia) (fig. 1).
- Anexos cutáneos: Disminución del vello corporal.



**Fig 1.** Lesiones eritematosas en el miembro inferior derecho

## Exámenes complementarios

- Hemoglobina: 10,6 g/L
- Hematócrito: 0,34 L/L
- Glucemia: 3,9 mmol/L
- Prueba del VIH: positivo
- Prueba serológica para la sífilis: negativo
- Eritrosedimentación: 84 mm/hora
- Transaminasa glutámico-pirúvica: 10 UI
- Transaminasa glutámico-oxalacética: 8 UI
- Creatinina: 76 mmol/L
- Prueba de bacilos acidorresistentes: negativo
- Conteo de CD4: 65 cel./ml
- Carga viral: 100 000 UI
- Baciloscopia: positiva
- Índice bacteriológico de codificación 3 en los cultivos. Se visualizó un promedio de 1 a 10 bacilos por campo, observados con objetivo de inmersión (1000 X), para lo cual se examinaron 25 campos como mínimo.
- Examen directo KOH: No se observaron hifas ni células levaduriformes.
- Biopsia de piel: Granuloma de células epitelioides, linfocitos y células gigantes; se visualizó banda de Unna y considerable infiltración de los nervios, compatible con lepra dimorfa tuberculoide (fig. 2).



**Fig. 2.** Elevado número de bacilos resistentes al alcohol ácido agrupados en histiocitos y nervios

Gracias al estudio histopatológico se pudo descartar la presencia de otras entidades clínicas, como granuloma anular, necrobiosis lipoidea, tuberculosis cutánea, cromoblastomycosis, micosis superficial.

El paciente recibió una atención integral, pues fue valorado por un equipo multidisciplinario (internista, dermatólogo, inmunólogo, oftalmólogo, fisiatra, psicólogo y médico general integral). La asociación de la TARV a la PQT resultó un pilar fundamental, ya que la reacción al tratamiento es más lenta en el paciente inmunodeprimido.

La quimioprofilaxis a los contactos intradomiciliarios de primer y segundo órdenes, así como a los extradomiciliarios se realizó según lo establecido por el Programa Nacional de Prevención y Control de la Lepra.<sup>(6)</sup>

Se mantuvo el seguimiento clínico, baciloscópico, así como la realización de las pruebas funcionales hepáticas y renales, de carga viral y el conteo de linfocitos T CD4. El paciente cumplió las medidas generales (higiénico-dietéticas) como complemento del tratamiento medicamentoso y mostró una evolución favorable.

## Comentarios

La lepra es una enfermedad infectocontagiosa de evolución crónica con un periodo de incubación variable: en los casos lepromatosos generalmente tarda de 3 a 5 años como promedio y en los tuberculoideos puede ser de 8 a 9 meses; por ello, los niños menores de 5 años solo pueden padecer lepra tuberculoide o indeterminada y nunca lepromatosa, aunque se conocen casos con periodos de hasta 40 años y otros muy cortos de 3 meses.<sup>(1,4)</sup>

El agente causal es el *Mycobacterium leprae*, un bacilo intracelular obligado, acidorresistente, inmóvil, con forma de bastoncillo de extremos curvos, que habita principalmente en las células de Schwann y en los macrófagos, donde se acumula en grupos conocidos como globis con un tiempo de generación de 11 a 14 días, mucho más largo que el de otras bacterias; esta lentitud biológica explica la cronicidad de la enfermedad.<sup>(7,8)</sup>

Resulta oportuno agregar que no se ha conseguido cultivar la bacteria en medios artificiales y que esta puede infectar a cualquier persona, sin diferencias en cuanto a edad o sexo, dañando sus órganos, principalmente la piel, los nervios periféricos, la mucosa de las vías respiratorias superiores y también los ojos, además de otras estructuras, excepto el sistema nervioso central. Su único reservorio es el ser humano enfermo, aunque se ha encontrado en forma natural en primates (chimpancés y en dos monos Mangabey) y en el armadillo de 9 bandas (mamífero de las zonas meridionales y centrales de los Estados Unidos).<sup>(3,6)</sup>

Aunque no se ha definido con claridad el modo exacto de transmisión, se sabe que está relacionado con la respuesta inmunológica del huésped. Se le ha conferido mucha importancia al contacto directo y prolongado en el hogar con las secreciones nasales, la tos o los estornudos de un paciente no tratado, multibacilar, que dispersa diariamente millones de bacilos —que permanecen viables durante siete días como mínimo en las secreciones secas de la nariz o de las úlceras cutáneas en la forma lepromatosa— a otra persona sana que corresponda al 5 % con respuesta inmunológica débil, que puede contraer la enfermedad; tal como sucedió en el paciente de este caso clínico, que se encuentra incluido en ese 5 %, al estar infectado con el VIH y, por ende, no poseer un sistema inmunológico resistente. Se plantea que los microorganismos penetran por las vías respiratorias superiores y a través de la piel lesionada.<sup>(1,7)</sup>

Referente a lo anterior, la lepra es una enfermedad multifactorial que depende del estado inmunitario del paciente, la dosis infectante y la virulencia del microorganismo, así como de la frecuencia y duración de la exposición. Es propia de países tropicales, pero el clima no influye en su difusión.<sup>(1,2)</sup>

La clasificación de los casos de lepra se basa en criterios clínicos, histopatológicos, baciloscópicos e inmunológicos. El alto índice de sospecha es decisivo para establecer el diagnóstico, por eso la observación clínica es el primer recurso cuando las lesiones son indicativas de la enfermedad; sin embargo, el criterio médico debe complementarse con los estudios paraclínicos.<sup>(1,8)</sup>

Al respecto, la clasificación clínica más utilizada es la de Ridley-Jopling, que se basa en el estado clínico e inmunológico del paciente. La enfermedad se divide en 2 polos: lepra

lepromatosa (LL) y lepra tuberculoide (LT), y un estadio intermedio: lepra dimorfa. Los casos intermedios o “dimorfos” se clasifican según se acerquen al polo L o T.<sup>(9)</sup>

Las formas tuberculoide y lepromatosa de la enfermedad son estables, pues no evolucionan hacia otras variantes; en cambio, las formas indeterminadas y dimorfa son inestables, intermedias, que pueden evolucionar a una de las dos variantes polares cuando el paciente no recibe tratamiento.<sup>(1,9,10)</sup>

En ese orden de ideas, existe un grupo de formas indeterminadas que se consideran la etapa inicial de la lepra. Estos casos se encuentran en un estadio inestable que evoluciona a una polaridad y puede ser interrumpido con tratamiento, hacia la curación. En dicho estadio, a pesar de la dificultad del diagnóstico clínico, es donde la lepra puede ser curada con facilidad. Todos los casos dimorfos o indeterminados avanzan hacia un polo, que principalmente es a LL, según señalan algunos autores. Las manifestaciones iniciales pueden ser neurales, mucosas o cutáneas. Es muy importante que se tenga en cuenta esta afección al diagnosticar a algún paciente con manifestaciones similares, pues mientras más temprano se detecte, mayores serán las probabilidades de prevenir la discapacidad. Debido a la versatilidad en su presentación clínica, cualquier lesión en la piel podría ser lepra; si a esto se le suma la alteración de la sensibilidad y/o el engrosamiento de los troncos nerviosos o la sintomatología de neuropatía periférica, la probabilidad de que se trate de lepra es muy alta.<sup>(1,2,9,10)</sup>

Para el realizar diagnóstico clínico se debe llevar a cabo un examen físico dermatoneurológico, destinado a identificar lesiones en la piel; además, se evalúa si estas lesiones presentan alteración de la sensibilidad (primero la térmica, después la dolorosa y, finalmente, la táctil, en ese orden) y/o déficit neurológico periférico; luego, se busca daño oftalmológico, otorrinolaringológico, osteoarticular y neural. La exploración debe hacerse con buena iluminación, preferiblemente oblicua. Hay que examinar toda la superficie cutánea del paciente, manteniendo especial cuidado en respetar su intimidad. Hay que prestar atención especial a las zonas en que comúnmente aparecen lesiones, como la cara, las orejas, las nalgas, las caras laterales de las extremidades y la espalda.<sup>(7,10)</sup>

El diagnóstico de sospecha se confirma con pruebas complementarias: la baciloscopia y la histopatología principalmente. No se debe establecer el diagnóstico de lepra si no



existen signos y síntomas claros e inequívocos de la enfermedad en el examen clínico, apoyado por los estudios complementarios.<sup>(9,10)</sup>

El síndrome de inmunodeficiencia humana y la enfermedad de Hansen son enfermedades estigmatizadas por la sociedad, lo que se debe al impacto social que producen. La asociación de VIH/sida con lepra ha sido poco descrita en la bibliografía médica. Con respecto a esta temática, se han registrado casos de lepra como un ejemplo de infección relacionada con el síndrome de inmunodeficiencia, lo que es importante, pues permite el reconocimiento de este síndrome en las áreas endémicas de la enfermedad. Al principio de la epidemia del VIH, se especuló que este llevaría a un aumento significativo en la prevalencia de la lepra en las regiones endémicas. Aunque en este caso clínico se comunica la coinfección con VIH y *Mycobacterium leprae* y hay estudios que exponen la asociación entre ambas entidades de manera frecuente en regiones tropicales, la mayoría en Brasil y en África Subsahariana, la epidemia del VIH parece no haber alterado sustancialmente la epidemiología de la lepra en estas regiones.<sup>(3,10)</sup>

En el paciente del actual artículo se pudo comprobar la asociación entre estas dos enfermedades, por lo cual, si bien no es algo frecuente, se debe considerar la coinfección ante un caso con estas características. Ambas entidades tienen en común un deterioro del sistema inmunitario y una misma ubicación geográfica.

La infección por VIH/sida afecta la inmunidad celular mediada por linfocitos T CD4+; por ello, los pacientes portadores que son diagnosticados con lepra pueden presentar síndrome inflamatorio de reconstitución inmunitaria tras el inicio del tratamiento del sida. Aunque esto último no constituye un problema de salud en Cuba, se notifican casos todos los años.<sup>(8)</sup>

A pesar de que la lepra es producida por una micobacteria como la de la tuberculosis, no se ha evidenciado que se comporte de forma oportunista en pacientes infectados por VIH.

Después de una revisión bibliográfica, la mayoría de los trabajos hallados son casos aislados y procedentes de países en vías de desarrollo, donde la lepra y el VIH son endémicos. Mouchard *et al*<sup>(9)</sup> estudiaron 73 pacientes con coinfección de VIH y lepra en Guyana Francesa y explican que la fisiopatología de la lepra unido al sida aún es

hipotética y se requieren investigaciones inmunológicas donde se evalúen las células, las citoquinas y los actores moleculares dentro de la piel y los nervios. Estos estudios proporcionarán una mejor comprensión de las interacciones entre la lepra y el VIH en el contexto de la terapia antirretroviral de gran actividad y, finalmente, conducirán al desarrollo de pautas específicas de tratamiento y control en los pacientes coinfectados.

Por su parte, en la provincia de Camagüey, Rodríguez Rojas *et al*<sup>(4)</sup> notifican la atención a un paciente portador de VIH coinfectado con lepra lepromatosa. En este contexto, algunos investigadores coinciden en que no encuentran asociación entre ambas infecciones; no obstante, se ha demostrado que la infección por VIH es un factor de riesgo para el contagio de la lepra y que, a la vez, predispone al desarrollo de la forma multibacilar, el eritema nudoso leproso, a un mayor número de reacciones adversas a fármacos y a una mayor mortalidad de los enfermos coinfectados.<sup>(9,10)</sup>

En el paciente de este estudio se aplicó la PQT (dapsona, rifampicina y clofazimina) por un periodo de 12 meses, indicada a afectados con las formas multibacilares de la lepra. Al respecto, en pacientes con VIH/sida se deben observar las interacciones de los fármacos antirretrovirales con la rifampicina, sobre todo con los inhibidores de proteasas. Esta precaución se tuvo en cuenta en el caso en cuestión.

También se ha observado que, al igual que la tuberculosis, la lepra puede aumentar la capacidad replicativa del VIH, especialmente durante los episodios de reacciones leprosas; por este motivo se mantuvo un seguimiento estricto del paciente para que cumpliera la TARV.<sup>(1)</sup>

Para concluir, los autores desean añadir que se ha comunicado el único caso de coinfección VIH/lepra diagnosticado en la provincia de Pinar del Río en los últimos 25 años. La atención multidisciplinaria y el esquema terapéutico precisos posibilitaron la curación del paciente, quien actualmente se encuentra bajo estricto seguimiento médico. En este artículo se demuestra que el diagnóstico temprano es la principal herramienta para lograr un tratamiento adecuado, prevenir las discapacidades y rehabilitar a los afectados por lepra.

## Referencias bibliográficas

1. Organización Mundial de la Salud. Estrategia mundial para la lepra 2016-2020. Acelerar la acción hacia un mundo sin lepra. Guía de monitoreo y evaluación. Ginebra: OMS; 2017 [citado 14/05/2022]. Disponible en: <https://apps.who.int/iris/bitstream/handle/10665/254907/9789290225874-sp.pdf?sequence=11>
2. Tablada Robinet ME, Marrero Rodríguez H, López Pupo N, Mulén Tablada D, Pérez González O. Aspectos clínicos y epidemiológicos en pacientes timorenses con enfermedad de Hansen. Medisan. 2019 [citado 21/02/2022];23(1):89-99. Disponible en: <http://scielo.sld.cu/pdf/san/v23n1/1029-3019-san-23-01-89.pdf>
3. Rivera Rivadulla R, Giniebra Marín GM. El examen neurodermatológico, una técnica imprescindible, pero ¿olvidada? Rev Méd. Electrón. 2020 [citado 21/11/2022];42(1). Disponible en: <http://www.revmedicaelectronica.sld.cu/index.php/rme/article/download/3150/pdf/731>
4. Rodríguez Rojas JL, Mir García YG, Atrio Mouriño N, Zayas Calás YS, Hernández Rodríguez H. Coinfección VIH/SIDA-Lepra. Folia Dermatol Cuban. 2018 [citado 21/02/2022];12(2). Disponible en: <http://www.revfdc.sld.cu/index.php/fdc/article/view/127/113>
5. Casas Figueredo N, Varela Cevallos IP, Chico Capote A, Sánchez Bruzón Y, Norales Figueroa SA. Deformidades articulares en la enfermedad de Hansen. Acta Médica. 2020 [citado 22/02/2022];21(2). Disponible en: <http://www.revactamedica.sld.cu/index.php/act/article/view/52/html>
6. Sitio oficial de gobierno del Ministerio de Salud Pública. La Habana: MINSAP [actualizado 18/01/2022; citado 22/02/2022]. Noda Alonso S. Poner fin a la lepra: un llamado necesario para la salud mundial. Disponible en: <https://salud.msp.gob.cu/poner-fin-a-la-lepra-un-llamado-necesario-para-la-salud-mundial/>
7. Gomes Guerra M, Ferrera Cardoso Videira TM, Gomes Morais HA, Resse Nunes Santos TC, Ferreira Taipa RJ, Araújo Abreu M, et al. Leprosy presenting as remitting

- seronegative symmetrical synovitis with pitting o edema syndrome-a case report. BMC Infect Dis. 2019 [citado 22/02/2022];19(455). Disponible en: <https://bmcinfectdis.biomedcentra.com/counter/pdf/10.1186/s12879-019-4098-9.pdf>
8. Baquero Suárez JM, Gámez Sánchez D, Dueñas Moreira O. Diagnóstico de lepra en una comunidad ecuatoriana. Rev Cuban Med Gen Integr. 2019 [citado 21/02/2022];35(3). Disponible en: <http://www.revmgi.sld.cu/index.php/mgi/article/view/528/268>
9. Mouchard A, Blaizot R, Couppié P. Leprosy as immune reconstitution inflammatory syndrome in patients living with HIV: Description of French Guiana's cases over 20 years and systematic review of the literatura. PLoS Negl Trop Dis. 2022 [citado 21/08/2022];16(3):e0010239. Disponible en: <https://www.ncbi.nlm.nih.gov/pmc/articles/PMC8947598/>
10. Rao PN. Leprosy: The challenges ahead for India. J Skin Sex Trasm Dis. 2021 [citado 21/08/2022];3(2):106-10. Disponible en: <https://jsstd.org/?view-pdf=1&embedded=true&article=70c13c7b7c3a2366ceea4cb9f01bd5fbH0GBmhDGfpQ%3D>

### Conflicto de intereses

Los autores declaran que no existe conflicto de ningún tipo con la elaboración de este documento.

### Contribución de los autores

Roxana Rivera Rivadulla: Seguimiento del paciente desde su diagnóstico, realización de la biopsia de piel del paciente, organización de la información, redacción y revisión final del artículo. Participación: 45 %.

Julio Cesar Camero Machín: Realización de la biopsia de piel del paciente, búsqueda de referencias bibliográficas, redacción del artículo. Participación: 30 %.

Grecia María Giniebra Marín: Realización de la biopsia de piel y seguimiento del paciente, búsqueda de referencias bibliográficas. Participación: 25 %.

