

Carcinoma lobulillar *in situ* en una paciente con fibroadenoma mamario

***In situ* lobulillar carcinoma in a patient with breast fibroadenoma**

Dra. Dayami Durruty Venero, Dra. Iris Rodríguez Marzo y Dr. Rafael Manuel Neyra Barros

Hospital Oncológico Provincial Docente "Conrado Benítez García", Santiago de Cuba, Cuba.

RESUMEN

Se describe el caso clínico de una paciente de 40 años de edad con carcinoma lobulillar *in situ* en el interior de un fibroadenoma de mama, quien fue atendida en la consulta externa especializada de mama del Hospital Oncológico Provincial Docente "Conrado Benítez García" de Santiago de Cuba, donde se le realizaron exámenes ecográfico y mamográfico que mostraron un nódulo benigno, por lo cual se decidió efectuar nodulectomía. La fémina evolucionó satisfactoriamente y en la actualidad se mantiene con seguimiento trimestral.

Palabras clave: fibroadenoma de mama, carcinoma lobulillar *in situ*, atención secundaria de salud.

ABSTRACT

The case report of a 40 year patient with *in situ* lobulillar carcinoma within a breast fibroadenoma who was assisted in the breast specialized outpatient department of "Conrado Benítez García" Teaching Provincial Oncological Hospital in Santiago de Cuba is described, where echographical and breast exams were carried out which showed a benign nodule, reason why it was decided to carry out a nodulectomy. The patient had a satisfactory clinical course and at present she is under quarterly follow-ups.

Key words: breast fibroadenoma, *in situ* lobulillar carcinoma, secondary health care.

INTRODUCCIÓN

Con frecuencia en las mamas aparecen diferentes tumores benignos o malignos. Aproximadamente 85 % de las protuberancias encontradas en estas son benignas; sin embargo, el fibroadenoma es el de mayor presentación especialmente en las féminas menores de 40 años de edad.¹

Ahora bien, las neoplasias mamarias raramente se desarrollan en el interior de los fibroadenomas; su incidencia es infrecuente, pues se notifican entre 0,1 y 0,3 % de las afectadas.^{2,3} La inusual ocurrencia se muestra en pocos casos, que generalmente son carcinoma ductal *in situ* (CDIS) o carcinoma lobulillar *in situ* (CLIS).

CASO CLÍNICO

Se describe el caso clínico de una mujer de 40 años de edad, sin historia ni factores de riesgo de cáncer mamario, quien fue atendida en consulta externa especializada de mama del Hospital Oncológico Provincial Docente "Conrado Benítez García" de Santiago de Cuba, donde se le realizaron exámenes ecográfico y mamográfico que mostraron un nódulo benigno, por lo cual se programó la exéresis del nódulo una semana después. Se realizó la nodulectomía en cuadrante superoexterno de la mama izquierda sin dificultad y se envió el espécimen quirúrgico al Departamento de Anatomía Patológica.

- Descripción macroscópica: se recibió formación nodular de 2,5 x 1 x 1 cm, de superficie lisa, bien delimitada, color blanquecino y aspecto homogéneo.
- Descripción microscópica: se encontró un estroma delicado, celular, fibroblástico que incluía espacios glandulares y quísticos revestidos por epitelio mamario (figura 1) y (figura 2), además de varios conductos y conductillos terminales rellenos de una población celular monomorfa con escasa cohesividad, más grandes que las células normales y con nucléolo pequeño que expandía el lobulillo y lo distendía para deformar su arquitectura normal. Se observaron también, escasas células en anillo de sello (figura 3).

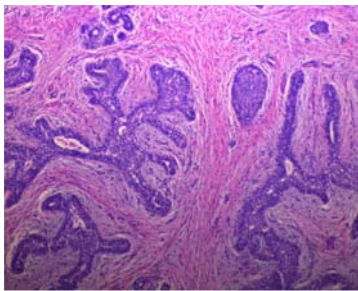


Fig. 1. Estroma delicado, celular y fibroblástico, con espacios glandulares y lobulillo dilatado

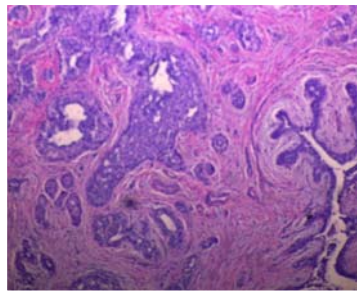


Fig. 2. Conducto terminal dilatado y distorsionado completamente obliterado por células monomorfas, estroma delicado y fibroblástico del área del fibroadenoma

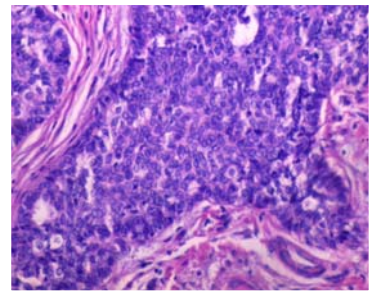


Fig. 3. Conductos terminales dilatados, distorsionados y proliferación de conductos terminales

- Diagnóstico anatomopatológico: carcinoma lobulillar *in situ* en un fibroadenoma; márgenes quirúrgicos libres.

COMENTARIOS

El fibroadenoma es el tumor mamario benigno más frecuente, que se corresponde con una proliferación de los tejidos mesenquimal y epitelial de las mamas.

También es considerado un tumor bifásico que se presenta habitualmente en mujeres jóvenes, quienes se encuentran entre la segunda y tercera décadas de la vida, pero raramente ha sido asociado al desarrollo de una neoplasia.^{1,2}

Clínicamente son lesiones palpables por la paciente o su médico corroboradas por imágenes donde se informan tamaño, ubicación, grado de ecogenicidad y presencia o no de microcalcificaciones en su interior (mamografía y ecografía).^{2,3} Las mujeres con fibroadenoma tienen un mayor riesgo de cáncer de seno (aproximadamente de 1½ a 2 veces es el riesgo de aquellas que no tienen alteraciones en las mamas).⁴

De hecho, el diagnóstico histológico de carcinoma originado en el interior de las mamas se basa en el criterio de que las células cancerosas se encuentran limitadas en su interior y solo se extienden en forma focal al interior de estromas o ductos adyacentes.²⁻⁴ Algunos autores concuerdan en que el carcinoma *in situ* es el tipo de cáncer más frecuente dentro de un fibroadenoma, y el CLIS corresponde a 65-70 % del total.^{4,5}

Resulta importante señalar que estos cánceres originados dentro de un fibroadenoma se manifiestan igual que aquellos producidos de forma independiente y, por tanto, la recomendación es seguir los principios generales de la terapia para el carcinoma *in situ* o invasor de la mama.^{4,5} Si se trata de un CLIS, la paciente debe ser atendida con estrecha vigilancia luego de la resección local; en tanto, si es CDIS el tratamiento pudiera ser mastectomía total o parcial más radioterapia, esta última es la opción más razonable y aceptada en la bibliografía médica consultada.⁶⁻⁸

Finalmente, en el proceso de la decisión quirúrgica se debe tener en cuenta la multicentricidad del tumor de las mamas ipsilateral y contralateral.⁹

REFERENCIAS BIBLIOGRÁFICAS

1. Guerra Macías I, Núñez Quintana A, Sánchez Ramos D. Fibroadenoma gigante en una adolescente. MEDISAN. 2014 [citado 26 Mar 2015]. Disponible en: http://bvs.sld.cu/revistas/san/vol18_4_14/san16414.htm
2. Tapia G, Carrasco G, Camus M, Oddó D. Carcinoma *in situ* dentro de un fibroadenoma de mama. Tres casos clínicos. Rev Chil Cir. 2008 [citado 26 Mar 2015]; 60(5). Disponible en: http://www.scielo.cl/scielo.php?pid=S0718-40262008000500013&script=sci_arttext
3. Kurosumi M, Itokazu R, Mamiya Y, Kishi K, Takayama S, Nagasawa M. Invasive ductal carcinoma with a predominant intraductal component arising in a fibroadenoma of the breast. Pathology International. 1995 [citado 26 Mar 2015]; 44(12). Disponible en: http://www.researchgate.net/publication/15331800_Invasive_ductal_carcinoma_with_a_predominant_intraductal_component_arising_in_a_fibroadenoma_of_the_breast
4. Yu-Ting W, Shou-Tung C, Chih-Jung C, Yao-Lung K, Ling-Ming T, Dar-Ren C, et al. Breast cancer arising within fibroadenoma: collective analysis of case reports in the literature and hints on treatment policy. World Journal of Surgical Oncology. 2014 [citado 26 Mar 2015]; 12. Disponible en: <http://www.wjso.com/content/12/1/335>
5. CDIS: carcinoma ductal in situ. [citado 26 Mar 2015]. Disponible en: <http://www.breastcancer.org/es/sintomas/tipos/cdis>
6. Pons MJ, Domínguez P, Pina L, Zornoza G, Martínez Regueira F, Sola JJ. Fibroadenomas de mama con atipia o carcinoma en su interior. Presentación de nuestra experiencia. Radiología. 2005; 47(6):351-3.
7. Aliaga N, Ibarra A, Neira P, Contreras L. Fibroadenoma en mama axilar supernumeraria; reporte de un caso. Rev Med Clin Condes. 2010; 21(2):329-33.

8. González Verdecia Y, Cubela Rodríguez M, Ferrer Magadán C. Parámetros morfoestereológicos en citología y biopsia en pacientes con fibroadenoma de mama. Primer Congreso Virtual de Ciencias Morfológicas. Primera Jornada Científica de la Cátedra Santiago Ramón y Cajal. 2012: 1-24.
9. Donoso AM, Amar M, Minassian M, Salazar C, Arbulo D, Slater J, et al. Indicadores de calidad en cáncer de mama. Rev Chilena de Cirugía. 2013; 65(3): 216-21.

Recibido: 2 de agosto de 2015.

Aprobado: 3 de octubre de 2015.

Dayami Durruty Venero. Hospital Oncológico Provincial Docente "Conrado Benítez García", Avenida de los Libertadores s/n, Santiago de Cuba, Cuba.