

Estudio histomorfométrico de la corteza cerebelosa con microscopia holográfica digital

Histomorphometric study of the cerebellar cortex with digital holographic microscopy

Dra. Nadia Inés Infante Tavio,^I Dr. Rafael Escalona Veloz,^{II} Dra. C. Lillian Sierra Calzado^{II} y Lic. Guillermo Palacios Roque^{III}

^I Facultad de Ciencias Médicas No. 2, Universidad de Ciencias Médicas, Santiago de Cuba, Cuba.

^{II} Hospital General Docente "Dr. Juan Bruno Zayas Alfonso", Santiago de Cuba, Cuba.

^{III} Universidad de Oriente, Santiago de Cuba, Cuba.

RESUMEN

Se realizó un estudio descriptivo y transversal de la corteza cerebelosa humana, desde el punto de vista histomorfométrico, desde enero hasta septiembre del 2015, con el empleo de la microscopia holográfica digital instalada en el Departamento de Holografía Digital de la Universidad de Oriente en Santiago de Cuba, con vistas efectuar mediciones que permitieran establecer comparaciones con otros estudios. Los cálculos mostraron el grosor de las capas molecular y granulosa, el área, el perímetro, los diámetros mayores y menores del cuerpo y el núcleo de las células de Purkinje. Asimismo, se tomaron imágenes holográficas en tres dimensiones, que posibilitaron concluir la existencia de parámetros determinados mediante este procedimiento, los que no habían sido notificados y que resultan de interés en el estudio histológico de la corteza cerebelosa.

Palabras clave: corteza cerebelosa, estudio histomorfométrico, holografía digital.

ABSTRACT

A descriptive and cross-sectional study of the human cerebellar cortex, from the histomorphometric point of view, was carried out from January to September, 2015, using the digital holographic microscopy installed in the Digital Holography Department of Oriente University in Santiago de Cuba, aimed at making measurings that allowed to establish comparisons with other studies. The calculations showed the thickness of the molecular and granular layers, the area, perimeter, greatest and smallest diameters of the body and Purkinje cells nucleus. Also, holographic images in three dimensions were taken, that facilitated to conclude the existence of certain parameters by means of this procedure, those that had not been notified and are of interest in the histological study of the cerebellar cortex.

Key words: cerebellar cortex, histomorphometric study, digital holographic microscopy.

INTRODUCCIÓN

La corteza cerebelosa tiene una superficie muy extensa, unos 500 cm², debido a los numerosos pliegues o circunvoluciones (*folia cerebelli*), predominantemente

transversales, que aumentan unas tres veces su área. Los abundantes surcos y fisuras le dan un aspecto rugoso característico y su espesor es de aproximadamente 1 mm, con una estructura histológica homogénea en todas sus regiones, que se continúa a través de la línea media.¹

Es un manto de sustancia gris constituida histológicamente por 3 capas o estratos celulares bien definidos, en las que se distinguen siete tipos fundamentales de neuronas, así como células gliales y vasos sanguíneos, a saber:

- 1) Capa molecular: Es la más externa y limita con la piamadre; contiene principalmente prolongaciones celulares amielínicas y pocos somas neuronales, posee un carácter tintorial eosinófilo y adquiere un color rosáceo en los cortes teñidos con hematoxilina-eosina (H-E). En ella se localizan las neuronas estrelladas pequeñas superficiales (de diversos tipos) y profundas (en cesta).^{1,2}
- 2) Capa de las células de Purkinje: Está constituida por los somas de las células de Purkinje; neuronas principales del cerebelo que se disponen formando una lámina monocelular.^{2,3}
- 3) Capa granular: Es la más profunda y limita en su zona interna con la sustancia blanca. Su nombre se debe a que en ella predomina un tipo de pequeñas neuronas intrínsecas denominadas granos o células granulares del cerebelo. Debido a las características tintoriales de los núcleos de estas células, la capa granular presenta un aspecto linfocitoide (basófilo), aunque pueden apreciarse unos pequeños espacios acelulares eosinófilos, denominados islotes protoplásmicos, que se corresponden con los glomérulos cerebelosos. En esta capa también se hallan otras interneuronas, como las células de Golgi, las monodendríticas en penacho y las de Lugaro.^{1,2,4}

Desde el punto de vista funcional, el cerebelo es el sitio de integración de las vías sensoriales y motoras, forma parte del mantenimiento del equilibrio y el tono muscular; según recientes investigaciones realizadas en humanos, interviene en ciertas funciones cognitivas, como la atención y el procesamiento del lenguaje, el aprendizaje, la música y la discriminación sensorial.⁴⁻⁶

Todo lo expuesto anteriormente, unido a la introducción de los estudios de muestras biológicas en la provincia de Santiago de Cuba, con la instalación de la microscopía holográfica digital en la Universidad de Oriente, fueron las razones que condujeron a efectuar este trabajo, el cual podría servir de referencia para próximas investigaciones de este tipo, que son escasas en Cuba.

MÉTODOS

Se realizó un estudio descriptivo y transversal, desde el punto de vista histomorfométrico, de enero a septiembre del 2015, con el uso de la microscopía holográfica digital instalada en el Departamento de Holografía Digital de la Universidad de Oriente en Santiago de Cuba, de la corteza cerebelosa de pacientes adultos fallecidos por causas no relacionadas a este órgano.

Para el procesamiento de las muestras históricas se utilizó la técnica de inclusión en parafina; los cortes se realizaron con un grosor de 4 µm en un micrótopo de rotación y fueron coloreados con hematoxilina-eosina. Luego fueron observadas y registradas con la microscopía holográfica digital (MHD), y el holograma digital resultante fue registrado por una cámara *charge-coupled device* o dispositivo de carga acoplada (CCD), modelo HDCE-

10 con 4.65 μm de tamaño de píxeles, y se transmitió a la computadora por medio de la interfase IEEE-1394.

Se realizaron de 10 a 12 capturas de hologramas en cada muestra, utilizando el método de doble propagación (MDP) para la reconstrucción de los hologramas, propuesto por el Dr. C. Francisco Palacios de la Universidad de Oriente. En la técnica holográfica para los procedimientos colaterales de cálculo que completan el procesamiento, se empleó el software Holodig[®] versión 6.0 (programa realizado y patentado por Dr.C. Francisco Palacios Fernández y el Lic. Guillermo Palacios Roque), el cual es soportado por el sistema Matlab[®] versión R2012a, que ofrece un conjunto de herramientas numéricas para el procesamiento de hologramas digitales. La interacción entre el usuario y este software se realizó a través de una interfase usuario, que garantizó la obtención y manipulación de los resultados. Una vez obtenida la imagen de fase de las células y las estructuras estudiadas, se ejecutó la reconstrucción numérica para obtener la imagen en tres dimensiones (3D).

Igualmente se realizó una descripción histológica desde el punto de vista cualitativo, de cada preparación observada con la microscopia holográfica digital, con énfasis en los aspectos más relevantes, como forma, número, disposición y aspecto de las estructuras y células constituyentes.

En el estudio morfométrico se efectuaron las mediciones en tres zonas correspondientes a tres campos consecutivos de cada preparación histológica, los cuales fueron promediados con vistas a minimizar el error, en las que se utilizó el sistema Matlab[®]. Para la calibración lateral se usó una escala micrométrica de 1 mm con 100 divisiones de rayado, cuya imagen se capturó con las 3 lentes objetivas utilizadas (4x, 10x y 40x) y la cámara CCD, en las mismas condiciones en que fueron capturados los hologramas y las fotomicrografías de las muestras estudiadas.

Se midieron el grosor de las capas molecular y granulosa, el área, el perímetro, los diámetros mayores y menores del cuerpo y el núcleo de las células de Purkinje.

La información obtenida fue procesada de forma automatizada mediante el paquete estadístico EPIDAT (programa para el análisis epidemiológico de datos tabulados de la Organización Panamericana de la Salud, versión 3.1). Se determinó como medida de tendencia central la media aritmética y como medida de dispersión la desviación típica o estándar.

RESULTADOS

Al observar la imagen de la corteza cerebelosa con la MHD, teniendo en cuenta que la luz láser es coherente y cuasi-monocromática, se obtuvieron diferentes tonos en la escala de grises, los cuales se pueden relacionar con niveles de profundidad, donde las zonas más oscuras son depresiones y las zonas más claras, elevaciones o relieves. En la figura 1, se observa el cuerpo neuronal de una célula de Purkinje, en forma de gota o pera y límites bien definidos. El citoplasma (1) se observa de color gris y el núcleo (2) de tono más claro; el núcleo de la célula granulosa se observa de color blanco, ocupa casi todo el volumen celular y su contorno se observa limitado por una zona oscura que permite definir el escaso citoplasma en forma de halo y de color gris.

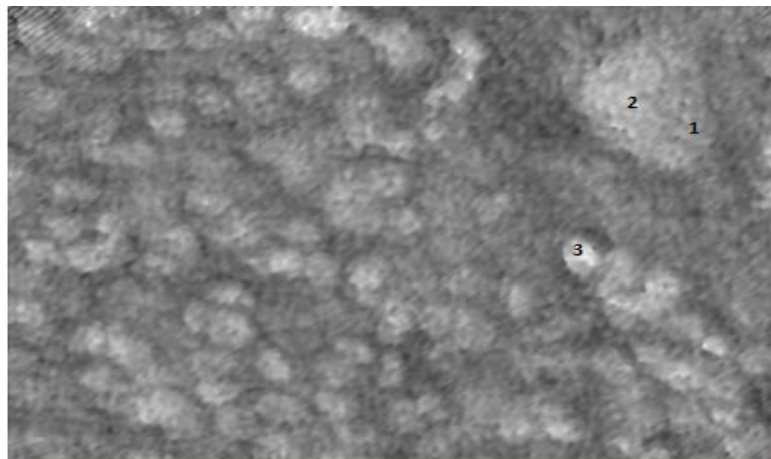


Fig. 1. Corte de corteza cerebelosa observada con la MHD: 1) citoplasma de la célula de Purkinje, 2) núcleo de la célula de Purkinje, 3) Célula granulosa. (Objetivo 40x)

En la reconstrucción en 3D se aprecian mejor los detalles descritos (figura 2), pues se muestra la célula de Purkinje con contornos definidos y el núcleo grande y de color más claro que hace relieve sobre el citoplasma de la célula, en el que se observa el nucléolo de color amarillo brillante. Se aprecian, además, las células de la capa granulosa que forman relieve a diferentes niveles en su casi totalidad, lo que se debe a la variedad de células que constituyen esta capa.




Fig. 2. Corte de la corteza cerebelosa -- visión en 3D de la imagen de fase reconstruida --

En relación con el estudio morfométrico de la corteza cerebelosa con la MHD, se obtuvo un grosor promedio de la capa molecular a nivel de la convexidad de $414,96 \pm 14,17 \mu\text{m}$ y a nivel del surco de $374,24 \pm 22,67 \mu\text{m}$. La capa granulosa mostró mayor grosor ($425,92 \pm 29,18 \mu\text{m}$) que la capa molecular a nivel de la convexidad y una marcada disminución a nivel del surco con $184,48 \pm 32,51 \mu\text{m}$.

Los resultados del estudio morfométrico de las células de Purkinje se muestran en la tabla.

Tabla. Parámetros morfométricos de las células de Purkinje obtenidos con la microscopía holográfica digital

Parámetros	Valor promedio	SD
Perímetro celular (μm)	81,47	3,13
Área celular (μm^2)	353,28	22,05
Diámetro mayor (μm)	49,2	2,0
Diámetro menor (μm)	20,48	1,05
Área nuclear (μm^2)	122,78	5,93
Diámetro nuclear menor (μm)	8,85	0,96
Diámetro nuclear mayor (μm)	13,13	0,67

Leyenda. SD: desviación estándar N=45

DISCUSIÓN

Los últimos estudios físicos desarrollados en la Universidad de Oriente a la luz de las ecuaciones matemáticas, demuestran que la tridimensionalidad de la holografía realmente corresponde a un criterio de apariencia visual.

Según Mir y Shinohara,⁷ los estudios efectuados mediante el procesamiento secuencial de imágenes cuantitativas de fase, han permitido identificar y segmentar células nerviosas individuales, logrando una imagen tridimensional a diferentes profundidades del espécimen.

La citoarquitectura característica de la corteza cerebelosa y las diferencias en cuanto a tamaño y densidad celular entre sus capas, facilita este análisis morfométrico, lo que permite que se definan muy bien los límites de cada estrato.

Por su parte, Samar y Ávila⁸ describen la capa molecular con un espesor aproximado de unos 300 a 400 μm , sin especificar variaciones regionales en el surco y la convexidad, y la capa granulosa como la de mayor espesor, con una anchura variable de 500 μm en la convexidad y 100 μm en el surco. De igual forma, Storniolo Squintone *et al*⁹ obtuvieron un mayor grosor de la capa granulosa en su estudio comparativo de la corteza cerebelosa en niños y adultos.

En todas estas publicaciones citadas no se hace referencia al área y el perímetro de dichas células, y solamente se señala como detalle que su disposición, forma y tamaño son relativamente homogéneos en toda la corteza cerebelosa.

Referente al diámetro del cuerpo de las células de Purkinje, los resultados de la presente investigación se correspondieron con los de estudios de neuroanatomía^{2,8} donde se expone que el soma de estas células varía de 40 a 80 μm de diámetro; variaciones dadas por las diferencias de edades de los sujetos estudiados.

Igualmente se ha demostrado que la edad no es el único factor que puede afectar el tamaño de estas células. En estudios realizados en ratas en período posnatal se demostró que la diabetes gestacional induce a la pérdida del número y tamaño de las células Purkinje y de células granulosas, así como a la reducción del espesor de la capa de las células de Purkinje y la capa granular de la corteza del cerebelo.¹⁰⁻¹² En la

actualidad múltiples alteraciones, como la esquizofrenia, la dislexia, el autismo, el alcoholismo, la drogadicción, la enfermedad bipolar y los tumores cerebrales, se han relacionado con cambios morfológicos en la estructura cerebelosa.^{3,13,14}

Al respecto, Fawcett¹⁵ y Junqueira¹⁶ exponen que el núcleo de las neuronas de Purkinje suele ser grande y ovoide o esférico, con un nucléolo prominente, y que con colorantes básicos presenta un aspecto pálido y suele describirse como vesiculoso; sin embargo, no refieren sus dimensiones específicas, ni a la relación núcleo-citoplasma.

Finalmente, pudo afirmarse que en este estudio histomorfométrico de la corteza del cerebelo en seres humanos, realizado durante el año 2015 con el empleo de la microscopía holográfica digital, se determinaron mediciones análogas a lo notificado en la bibliografía sobre el tema y otras no registradas, como el área y el perímetro de sus células, a la vez que se obtuvieron imágenes holográficas en 3D que permitieron una mejor apreciación de los componentes celulares de este órgano.

REFERENCIAS BIBLIOGRÁFICAS

1. Ojeda JL, Icardo JM. Neuroanatomía humana. Barcelona: Masson, 2005.
2. Bustamante J. Neuroanatomía funcional y clínica. 4 ed. Bogotá: Celsus; 2007.
3. Xiao J, Cerminara NL, Kotsurovskyy Y, Aoki H, Burroughs A, Wise A, et al. Systematic regional variations in Purkinje cell spiking patterns. PLoS One. 2014 [citado 14 Ago 2016]; 9(8). Disponible en: <https://www.ncbi.nlm.nih.gov/pmc/articles/PMC4140808/>
4. Kirschen MP, Chen SH, Desmond JE. Modality specific cerebro-cerebellar activations in verbal working memory: an fMRI study. Behav Neurol. 2010 [citado 14 Ago 2016]; 23(1-2): 51–63. Disponible en: <https://www.ncbi.nlm.nih.gov/pmc/articles/PMC2944406/pdf/BN-2010-23-1-587450.pdf>
5. Marvel CL, Desmond JE. The contributions of cerebro-cerebellar circuitry to executive verbal working memory. Cortex. 2010 [citado 14 Ago 2016]; 46(7): 880–95. Disponible en: <https://www.ncbi.nlm.nih.gov/pmc/articles/PMC2872048/>
6. Stoodley CJ. The cerebellum and cognition: evidence from functional imaging studies. Cerebellum. 2012; 11(2): 325-65.
7. Mir TA, Shinohara H. Label-free observation of three-dimensional morphology change of a single PC12 cell by digital holographic microscopy. Anal Biochem. 2012; 429(1): 53-7.
8. Samar ME, Ávila RE. Histología humana clínicamente orientada: tejidos y sistemas. 3 ed. Córdoba: Samar; 2010.
9. Storniolo Squintone A, Guerini JC, Fonseca IB, Samar ME, Spitale LS. Estudio morfométrico comparativo de la corteza cerebelosa humana en dos grupos etarios. Int J Morphol. 2012 [citado 3 Mar 2016]; 30(3). Disponible en: http://www.scielo.cl/scielo.php?pid=S0717-95022012000300009&script=sci_arttext

10. Mirarab Razi E, Ghafari S, Hojati V, Jafar Golalipour M. Effect of gestational diabetes on neuronal cells in rat cerebellum in early postnatal life. *Int J Morphol*. 2014 [citado 3 Mar 2016]; 32(2): 420-5. Disponible en: http://www.intjmorphol.com/wp-content/uploads/2015/06/art_06_322.pdf
11. Golalipour MJ, Kafshgiri SK, Ghafari S. Gestational diabetes induced neuronal loss in CA1 and CA3 subfields of rat hippocampus in early postnatal life. *Folia Morphol (Warsz)*. 2012; 71(2):71-7.
12. Engbers JD, Fernandez FR, Turner RW. Bistability in Purkinje neurons: ups and downs in cerebellar research. *Neural Netw*. 2013; 47: 18-31.
13. Nuket Gocmen-Mas H, Karabekir S, Yilmaz Kusbeci O, Sahin B, Ertekin T, Bas O, et al. Morphometric analysis of hemicerebellar asymmetry with central vertigo cases: a stereological study. *Int J Morphol*. 2010 [citado 3 Mar 2016]; 28(2). Disponible en: http://www.scielo.cl/scielo.php?script=sci_arttext&pid=S0717-95022010000200048&lng=es&nrm=iso&tlng=en
14. Stoodley CJ, Valera EM, Schmahmann JD. An fMRI study of intra-individual functional topography in the human cerebellum. *Behav Neurol*. 2010 [citado 3 Mar 2016]; 23(1-2): 65-79. Disponible en: <https://www.ncbi.nlm.nih.gov/pmc/articles/PMC3776583/pdf/BN-2010-23-1-840942.pdf>
15. Fawcett W. *Tratado de Histología*. 12 ed. Madrid: McGraw-Hill Interamericana; 1995.
16. Mescher AL. *Junqueira's Basic Histology: text & atlas*. 12 ed. New York: McGraw-Hill; 2009.

Recibido: 17 de marzo de 2016.

Aprobado: 15 de septiembre de 2017.

Nadia Inés Infante Tavio. Facultad de Ciencias Médicas No. 2, avenida Cebreco, km 1 ½, reparto Pastorita, Santiago de Cuba, Cuba. Correo electrónico: ninfante@medinew.scu.sld.cu